



HAL
open science

Apports de l'imagerie à l'étude des restes biologiques humains - exemple des réalisations faites au CRAHAM (UMR 6273, Université de Caen Normandie, CNRS, Caen)

Samuel Bédécarrats, Cécile Chapelain de Seréville-Niel, Denis Bougault, Julia Pacory

► **To cite this version:**

Samuel Bédécarrats, Cécile Chapelain de Seréville-Niel, Denis Bougault, Julia Pacory. Apports de l'imagerie à l'étude des restes biologiques humains - exemple des réalisations faites au CRAHAM (UMR 6273, Université de Caen Normandie, CNRS, Caen). Imagerie scientifique et objet archéologique, Mar 2023, Caen, France. . hal-04045390

HAL Id: hal-04045390

<https://normandie-univ.hal.science/hal-04045390>

Submitted on 24 Mar 2023

HAL is a multi-disciplinary open access archive for the deposit and dissemination of scientific research documents, whether they are published or not. The documents may come from teaching and research institutions in France or abroad, or from public or private research centers.

L'archive ouverte pluridisciplinaire **HAL**, est destinée au dépôt et à la diffusion de documents scientifiques de niveau recherche, publiés ou non, émanant des établissements d'enseignement et de recherche français ou étrangers, des laboratoires publics ou privés.

APPORTS DE L'IMAGERIE À L'ÉTUDE DES RESTES BIOLOGIQUES HUMAINS

EXEMPLE DES RÉALISATIONS FAITES AU CRAHAM (UMR 6273, UNIVERSITÉ DE CAEN NORMANDIE, CNRS, CAEN)

Samuel Bédécarrats, Cécile Chapelain de Seréville-Niel,
Denis Bougault, Julia Pacory

UMR 6273 CRAHAM - Centre Michel de Boüard - Centre de recherches archéologiques et historiques anciennes et médiévales, Université de Caen Normandie, CNRS, Caen, France
Contacts : bedecarrats.samuel@gmail.com

Introduction

Les restes biologiques humains retrouvés en contexte archéologique permettent d'étudier les conditions de vie et environnementales des populations du passé. Le recours à des méthodes d'imagerie scientifique sert à affiner des hypothèses résultant d'examen macroscopiques et donne accès à des structures biologiques invisibles à l'œil nu. Ces analyses multiscales et multimodales sont souvent indispensables pour caractériser précisément l'identité biologique des individus ou pour proposer des diagnostics paléopathologiques. Depuis la fin des années 2010, le service d'archéanthropologie du CRAHAM collabore régulièrement avec différents spécialistes en imagerie et en microbiologie pour mener ses examens en laboratoire.

Méthodes utilisées

Reflectance Transformation Imaging (RTI)

- Rééclairage dynamique d'une acquisition à partir d'une série de photographies (fig.1)
- Met en évidence des détails invisibles à l'œil nu, applicable à l'étude de modifications pathologiques ou des études tracéologiques
- Partenariat avec la Fabrique de Patrimoines en Normandie




Fig.1 : Rééclairages d'un fragment de crâne présentant une modification pathologique

Radiographie

- Produit une image à partir d'une exposition à des rayons X (fig.2)
- Accès à l'intérieur d'une pièce ou d'un tissu osseux sans le détruire
- Difficilement lisible si la pièce osseuse est complexe
- Partenariat avec la Fabrique de Patrimoines en Normandie

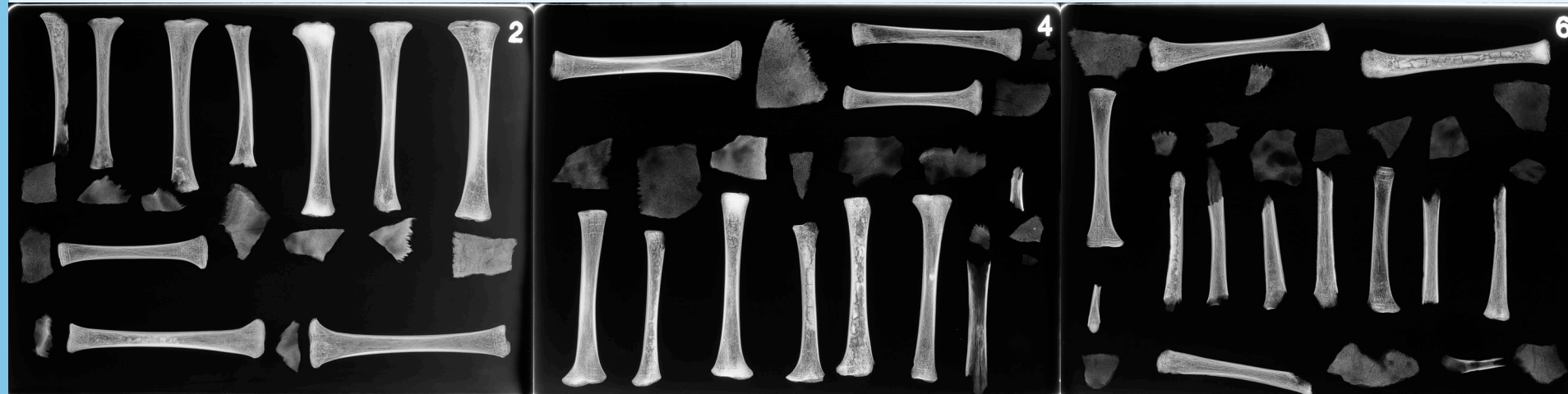

Fig.2: planches radiographiques de différents échantillons ostéologiques.

Tomodensitométrie (CTscan)

- Série d'expositions aux rayons X produisant des coupes conservant l'information tridimensionnelle (fig.3)
- Acquisitions longues, volumineuses et nécessitant des ordinateurs puissants si elles se font à très haute résolution (μ CTscan)
- Collaboration avec la plate forme CYCERON et le laboratoire LOMC




Fig.3 : coupes CTscan du crâne d'un immature et localisation des coupes dans l'espace.

Reconstruction 3D

- Traitement des CTscan pour produire des modèles 3D (fig.4)
- Prise de mesures pour des études de taille et de forme et restitution des tissus manquants par symétrie ou par le négatif des tissus
- Qualité du modèle 3D dépend de la résolution de l'acquisition CTscan

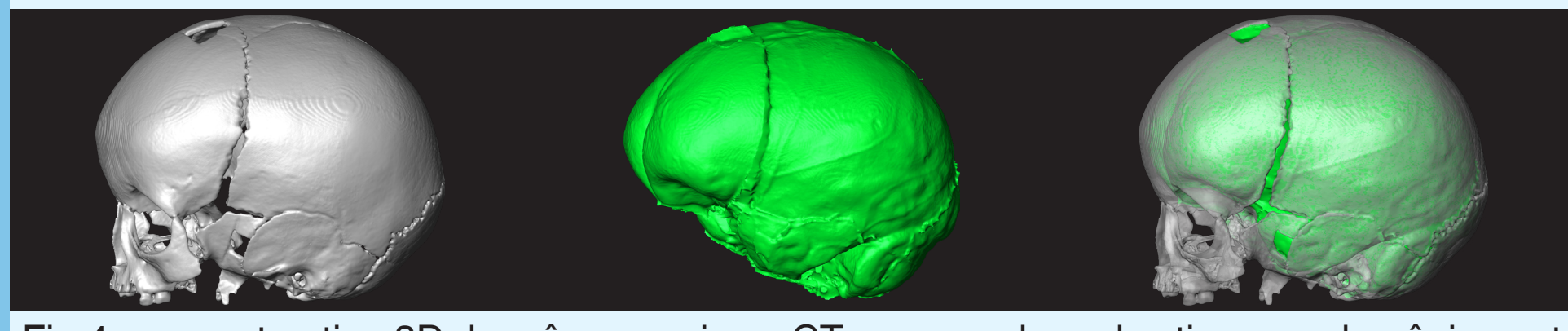


Fig.4 : reconstruction 3D du crâne acquis en CTscan, moulage des tissus endocrâniens et superposition des deux modèles 3D.

Histologie

- Etude des tissus biologiques au microscope nécessitant la préparation d'une lame mince (fig.5)
- Destructeur et souvent indispensable pour confirmer un diagnostic ou pour avoir une information précise sur l'identité biologique
- Collaboration avec le CMABio3




Fig.5 : étapes de la préparation histologique : découpe d'un fragment, inclusion dans de la résine, découpe d'une lame mince, ponçage de la lame et numérisation de la lame.

Microscopie électronique à balayage (MEB)

- Exposition à des électrons pour produire une acquisition microscopique (fig.6)
- Etude de l'architecture osseuse et de la composition à microéchelle
- Adaptée aux petits échantillons
- Collaboration avec le CMABio3 et le CRISMAT

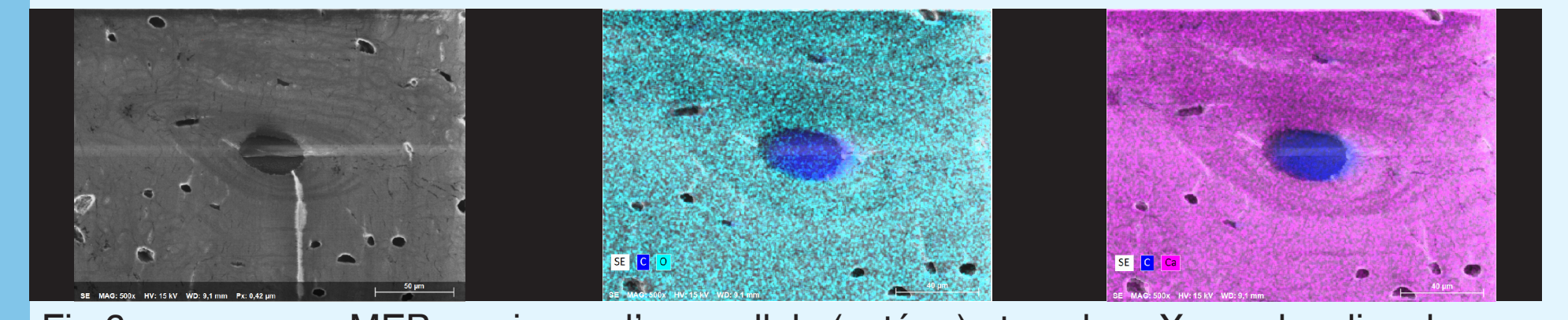


Fig.6 : examen au MEB au niveau d'une cellule (ostéon) et analyse X pour localiser le carbone (C), l'oxygène (O) et le calcium (Ca).

Réalisations

Cémentochronologie

Le ciment est le tissu qui recouvre la dentine au niveau de la racine d'une dent. Il a une croissance continue, cyclique et annuelle. Son observation permet d'estimer avec une grande précision l'âge au décès. Cette méthode a été utilisée pour étudier le squelette d'un soldat allemand retrouvé à Eterville en 2020 (fig. 7). Le comptage des lignes de ciment sur une canine et une molaire amène à retenir un âge au décès de 28,1^{+/-1,72} ans.

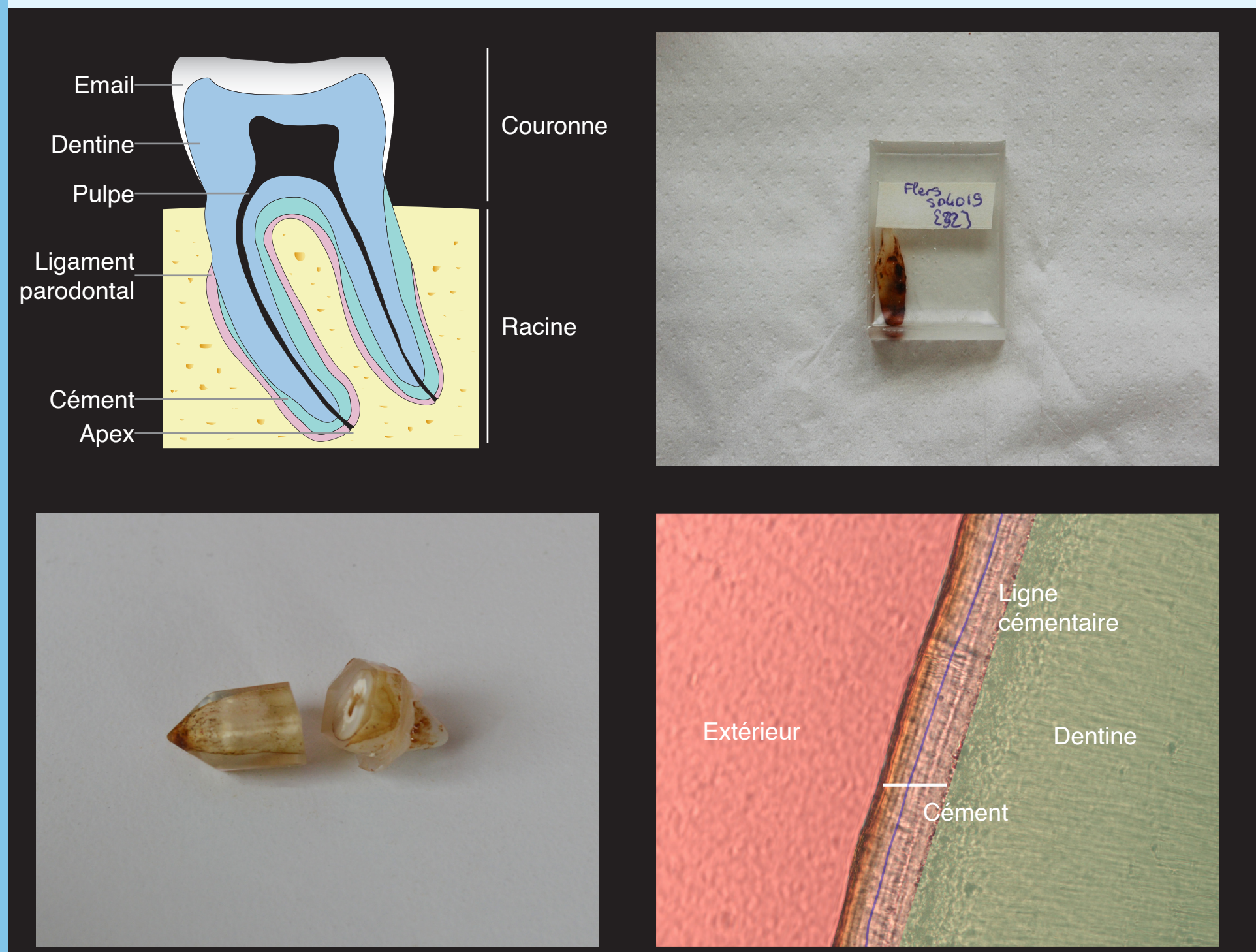


Fig.7 : de haut en bas et de gauche à droite : Anatomie d'une dent, inclusion d'une dent dans de la résine, découpe de la dent incluse pour observer histologiquement le ciment, vue histologique du ciment et comptage des lignes cémentaires pour une estimation cémentochronologique de l'âge au décès.

Cardiotaphe de Flers

La fouille de l'ancienne église paroissiale de Flers (Orne) a mis au jour deux sarcophages anthropomorphes en plomb des XVII^e-XVIII^e siècles sur l'un desquels reposait un cardiotaphe. Ce dernier a été préalablement scanné puis fouillé en laboratoire. Le cœur qu'il contenait, embaumé selon les techniques de l'époque, a été autopsié puis étudié en histologie.(fig.8).

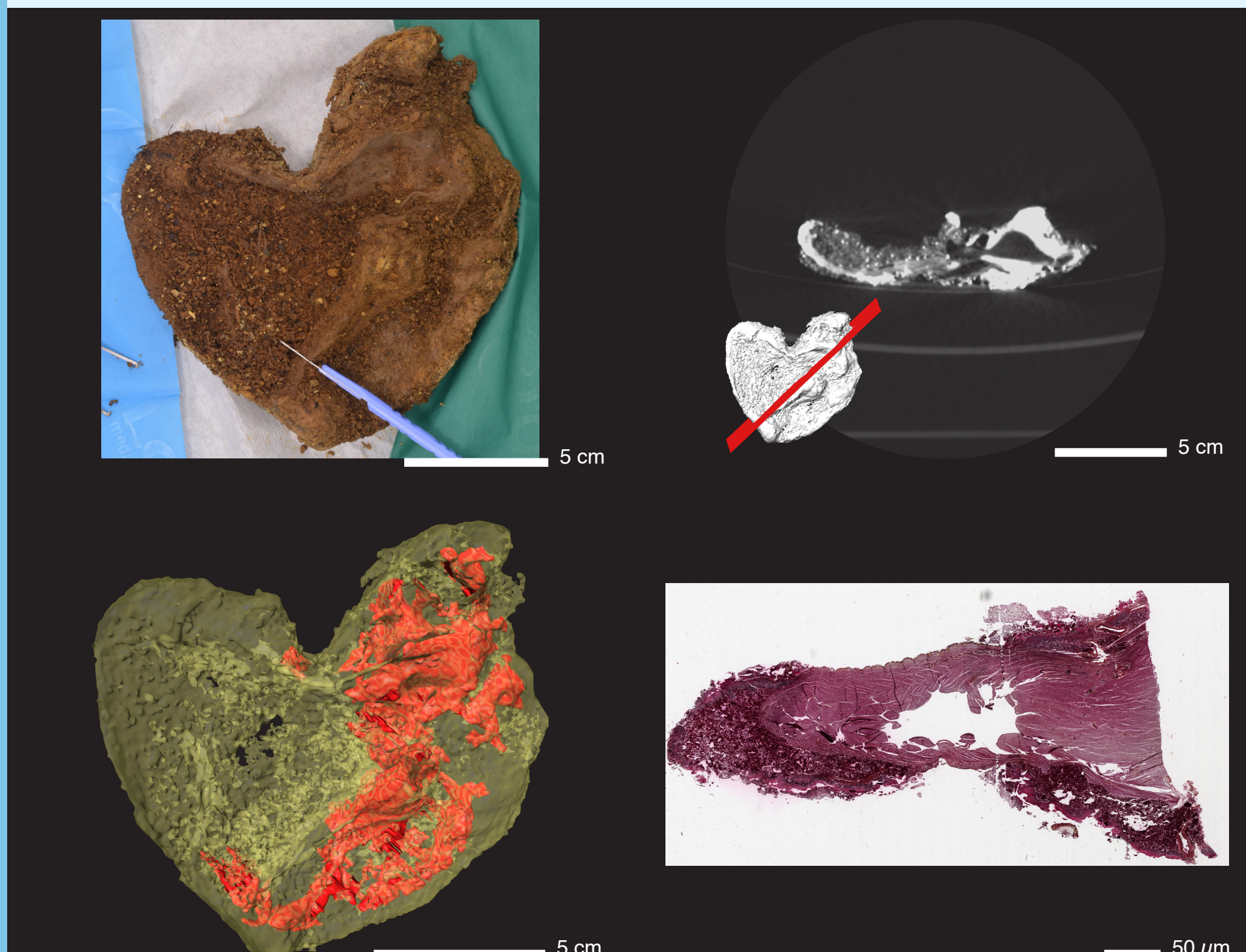


Fig.8 : de haut en bas et de gauche à droite : Dissection du coeur retrouvé dans le cardiotaphe, coupe CTscan transversale, modèle 3D du coeur (jaune) avec représentation des espaces vides conservés (rouge), coupe histologique permettant la visualisation des cellules musculaires.

Crâne de saint Aubert

La relique dite de saint Aubert est attribuée au fondateur du Mont Saint-Michel (Manche) dont le crâne aurait été perforé par l'archange saint Michel. Le réexamen de la pièce en 2019 a été l'occasion d'utiliser des acquisitions radiographiques, CTscan et des reconstructions 3D pour travailler sur le diagnostic de la lacune crânienne (fig.9). Les résultats amènent à retenir préférentiellement un diagnostic de trépanation chirurgicale.

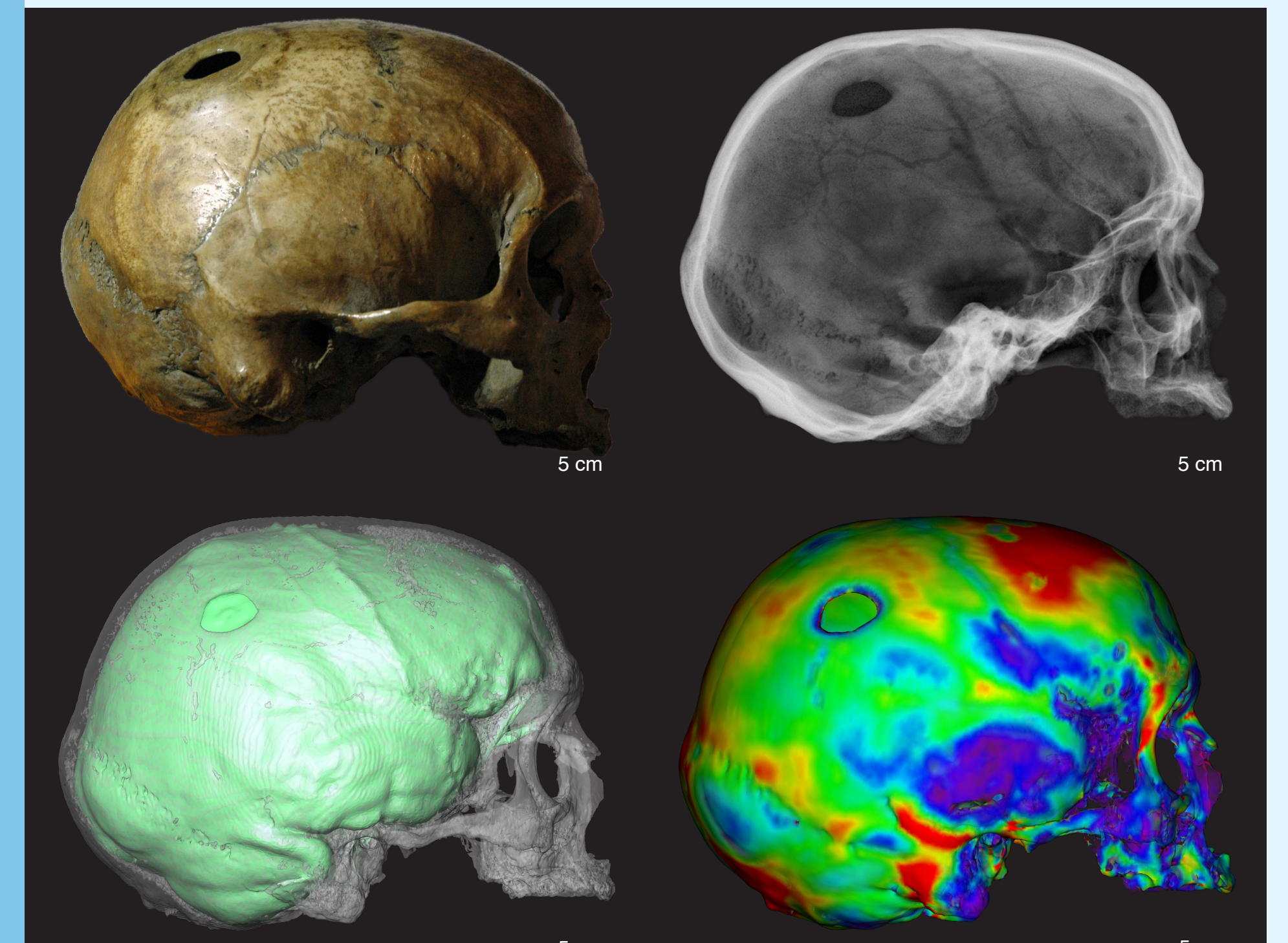
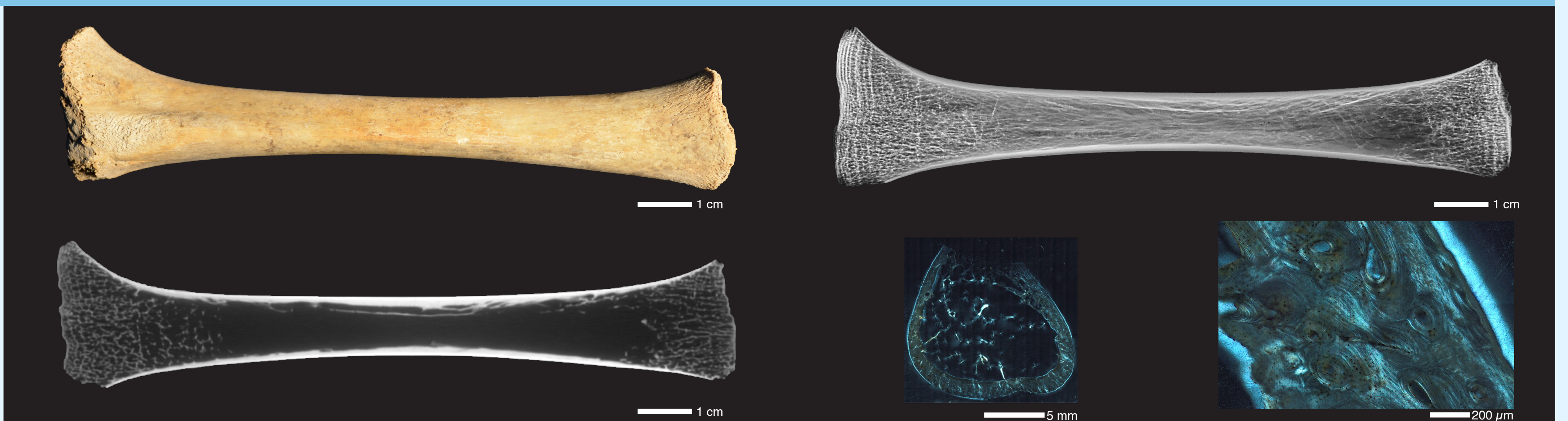


Fig.9 : de haut en bas et de gauche à droite : Vue latérale droite du crâne dit de saint Aubert, vue radiographique du crâne, modèle 3D crânien (blanc) et reconstitution de son endocrâne (vert), variations d'épaisseurs du modèle crânien (chaud = plus épais, froid = moins épais)

Ancestor

La recherche ANCESTOR, Anomalie de croissance des populations normandes immatures, financée par l'Union Européenne et la région Normandie, a cherché des critères de diagnostic fiables des pathologies des sujets immatures en comparant des examens macroscopiques à des analyses radiographiques, μ CTscan et histologiques (fig.10). Les résultats ont montré que les inférences concernant les modifications osseuses tissulaires, ne pouvaient être déduites des seuls examens macroscopiques ; des examens par rayons X et histologique sont nécessaires en complément.

Fig.10 : de haut en bas et de gauche à droite : Vue macroscopique du tibia droit d'un individu décédé à 1,5 an, vue radiographique du tibia, coupe μ CTscan axe Z à 50%, lame histologique à mi diaphyse et détail de la lame.



Perspectives

L'utilisation de ces différentes méthodes d'imagerie aide grandement à la caractérisation des restes bioarchéologiques. Leur complémentarité permet aussi bien d'affiner l'identification biologique des individus que de préciser des diagnostics pathologiques. La collaboration avec les autres services du CRAHAM permettra la transposition des méthodes et savoirs-faires à d'autres disciplines (céramologie, numismatique).

Remerciements

Antoine Cazin (La Fabrique de Patrimoines en Normandie), Benoit Duchemin (UMR 6294 LOMC), Nicolas Elie (US EMERODE, CMABio3), Didier Goux (US EMERODE, CMABio3), Maelle Guyot (SF 4206 ICORE, CMABio3), Xavier Larose (CRISMAT), Florian Lemonnier (UMR 6273 Craham), Mikael Naveau (UAR 3408 CYCERON), Richard Retoux (CRISMAT), Hanadi Skeif (UAR 3408 CYCERON) pour leurs participations à l'élaboration des protocoles ou à la réalisation des examens radiographiques, (μ)CTscan et histologiques.

Bibliographie

Bédécarrats, S., Bougault, D., Chapelain de Seréville-Niel, C., 2022. Apports de la radiologie, de la microtomodensitométrie et de l'histologie à la caractérisation des modifications du périoste chez les sujets immatures, GMPCA.
Bougault, D., Chapelain de Seréville-Niel, C., Bédécarrats, S., Bouet, P., Letreguilly, C., 2021. Diagnostic d'une lacune de la voûte crânienne : le cas du crâne dit de "saint Aubert", Colloque Annuel Du GPLF.
Dupont, H., Lefebvre, R., Chapelain de Seréville-Niel, C., Bougault, D., Bazin, G., Broine, E., Corbineau, R., Ruas, M.-P., Garnier, N., Huchet, J.-B., Dufour, B., Deguilloux, M.F., Médard, F., 2021. Funérailles de la noblesse normande au début du XVIII^e siècle. Préparation des corps, embaumement et inhumation en cercueils en plomb à Flers (Orne), église paroissiale Saint-Germain.
Pacory, J., Miclon, V., Chapelain de Seréville-Niel, C., 2021. Rapport d'étude cémentochronologique du soldat d'Eterville.