



HAL
open science

Traitement combiné par lumière intense pulsée et thérapie par lumière de faible niveau dans le dysfonctionnement des glandes de Meibomius

T. Naudin, D. Thorel, F. Tétart, M. Muraine, J. Gueudry

► To cite this version:

T. Naudin, D. Thorel, F. Tétart, M. Muraine, J. Gueudry. Traitement combiné par lumière intense pulsée et thérapie par lumière de faible niveau dans le dysfonctionnement des glandes de Meibomius. *Journal Français d'Ophtalmologie*, 2021, 44 (7), pp.1021-1028. 10.1016/j.jfo.2020.09.037 . hal-03751926

HAL Id: hal-03751926

<https://normandie-univ.hal.science/hal-03751926>

Submitted on 16 Oct 2023

HAL is a multi-disciplinary open access archive for the deposit and dissemination of scientific research documents, whether they are published or not. The documents may come from teaching and research institutions in France or abroad, or from public or private research centers.

L'archive ouverte pluridisciplinaire **HAL**, est destinée au dépôt et à la diffusion de documents scientifiques de niveau recherche, publiés ou non, émanant des établissements d'enseignement et de recherche français ou étrangers, des laboratoires publics ou privés.



Distributed under a Creative Commons Attribution - NonCommercial 4.0 International License

Traitement combiné par lumière intense pulsée et thérapie par lumière de faible niveau dans le dysfonctionnement des glandes de Meibomius

Thibault Naudin (1), Dhyna Thorel (1), Florence Tétart (2) Marc Muraine (1), Julie Gueudry (1).

(1) Service d'ophtalmologie, Hôpital Charles Nicolle, CHU Rouen, F-76000 Rouen, France

(2) Service de dermatologie, Hôpital Charles Nicolle, CHU Rouen, F-76000 Rouen, France

Correspondance :

Dr Julie Gueudry

Service d'ophtalmologie

Hôpital Charles Nicolle

1 rue de Germont, 76031 Rouen CEDEX

Tél : 02 32 88 80 57

Fax : 02 32 88 80 46

Email : julie.gueudry@chu-rouen.fr

Les auteurs déclarent n'avoir aucun conflit d'intérêt en relation avec cet article

Titre anglais

Intense Pulsed Light with low level light therapy in meibomian gland dysfunction treatment

Mots clés

Lumière intense pulsée ; Thérapie par lumière de faible niveau ; dysfonction des glandes de Meibomius ; ocular surface disease index ; syndrome sec oculaire

Key words:

Intense pulsed light; low level light therapy; meibomian gland dysfunction; ocular surface disease index; dry eye syndrome

Traitement combiné par lumière intense pulsée et thérapie par lumière de faible
niveau dans le dysfonctionnement des glandes de Meibomius

*Combined Intense Pulsed Light and low-level light therapy in the treatment of
Meibomian gland dysfunction*

RESUME

INTRODUCTION . Le dysfonctionnement des glandes de Meibomius (DGM) est la cause la plus fréquente de syndrome sec oculaire. L'objectif de cette étude est d'évaluer l'efficacité d'un traitement combiné par lumière intense pulsée (LIP) et thérapie par lumière de faible niveau (TLFN) dans le DGM symptomatique.

MATERIELS ET MÉTHODES. Il s'agit d'une étude rétrospective analysant les données de 30 patients présentant un DGM responsable de symptômes de sécheresse oculaire non soulagés par le traitement médical et traités par LIP et TLFN. Le critère de jugement principal était le score OSDI (Ocular Surface Disease Index) à 1 mois puis 1 an. Les critères de jugements secondaires étaient l'acuité visuelle, la pression intra oculaire, le break-up time, le test de Schirmer, le score d'Oxford et le score meibographique par infra-rouge 1 mois après la fin du traitement.

RÉSULTATS. Le score OSDI moyen a régressé de 43 ± 19 à 17 ± 12 (1 mois ; $p < 0,0001$), puis à 29 ± 11 (12 mois ; $p = 0,013$) ; 63% des patients avaient un score de meibographie grade ≥ 2 avant et 7% après traitement (compris entre 1 et 4) ($p = 0,009$) ; 75% des patients avait un score d'Oxford ≥ 1 avant traitement contre 41% après traitement (compris entre 1 et 3) ($p = 0,004$). Aucune différence significative sur les autres critères secondaires n'a été notée.

CONCLUSION. Le traitement par LIP et TLFN semble améliorer dans le temps les patients présentant un DGM symptomatique résistant au traitement médical.

Mots-clés: Lumière intense pulsée; Thérapie par lumière de faible niveau; dysfonction des glandes de Meibomius; Ocular Surface Disease Index; syndrome sec oculaire

ABSTRACT

INTRODUCTION. Meibomian gland dysfunction (MGD) is the most common cause of dry eye syndrome. The goal of this study was to evaluate the efficacy of combined intense pulsed light (IPL) and low-level light therapy (LLLT) in symptomatic MGD.

MATERIALS AND METHODS. This retrospective study analyzed data from 30 patients with MGD causing dry eye symptoms not relieved by medical therapy and managed with combined IPL and LLLT. The primary endpoint was the Ocular Surface Disease Index (OSDI) score at 1 month and 1 year. Secondary endpoints were visual acuity, intraocular pressure, tear film break-up time, Schirmer's test, Oxford score, and infrared meibographic score at 1 month after the conclusion of treatment.

RESULTS. The mean OSDI score decreased from 43 ± 19 to 17 ± 12 (1 month; $p < 0.0001$) and then to 29 ± 11 (12 months; $p = 0.013$); 63% of patients were meibographic grade 2 before versus 7% after treatment (range, 1-4) ($p = 0.009$); 75% of patients were Oxford grade 1 before versus 41% after treatment ($p = 0.004$) (range, 1-3). No significant difference in the other secondary endpoints was noted.

CONCLUSION. Over time, IPL therapy in combination with LLLT appears to improve patients with symptomatic MGD resistant to medical therapy.

Keywords : Intense pulsed light; Low level light therapy; Meibomian gland dysfunction; Ocular Surface Disease Index; Dry eye syndrome

INTRODUCTION

Le dysfonctionnement des glandes de Meibomius (DGM) représente la cause principale de syndrome sec oculaire [1]. Il est responsable d'une gêne fonctionnelle invalidante et d'un retentissement visuel parfois sévère [2]. Il est de ce fait source de nombreuses consultations en ophtalmologie [3].

Le traitement du DGM est contraignant, suspensif, ne permet pas un traitement définitif et n'est pas toujours dénué d'effets secondaires. Il associe l'instillation de substituts lacrymaux, de cures d'antibiotiques locaux ou systémiques, de cure de corticoïdes collyres ou d'immunosuppresseurs en collyre type cyclosporine et la réalisation de soins quotidiens des paupières afin d'améliorer le drainage des glandes de Meibomius [4]. Certains traitements ont été développés dans le but de traiter le DGM de manière prolongée. Ainsi, le système Lipiflow® reposant sur un traitement thermique et mécanique des paupières a notamment prouvé son efficacité mais reste peu utilisé et coûteux [5]. L'utilisation de lumière intense pulsée (LIP) et la thérapie par lumière de faible niveau (TLFN) ont récemment été proposées.

La LIP consiste en la délivrance d'un flash lumineux polychromatique bref couvrant un large spectre compris entre 500 et 1200 nm. Elle est utilisée en dermatologie dans le traitement des rosacées, des acnés et des lésions cutanées principalement vasculaires. Une étude réalisée en 2014 dans le cadre de la rosacée cutanée a pour la première fois montré une amélioration des symptômes oculaires [6].

La TLFN repose sur la photobiomodulation, c'est à dire l'utilisation de photons pour modifier l'activité biologique. Il s'agit d'une technique non invasive utilisant l'application d'une source lumineuse non cohérente monochromatique par diode électroluminescentes (LEDs). Son apport bénéfique a initialement été démontré en 1968 [7] et elle est principalement utilisée en dermatologie. Une récente étude sur l'utilisation de cette technologie dans le DGM a montré son efficacité sur le break-up time (BUT) [8].

L'objectif de cette étude a été d'évaluer l'efficacité et le bénéfice clinique d'un dispositif proposant l'association de la LIP et de la TLFN dans la prise en charge des patients présentant un DGM symptomatique.

MATERIELS ET METHODES :

Il s'agit d'une étude rétrospective réalisée au Centre Hospitalier Universitaire de Rouen sur la période de novembre 2018 à mai 2019. Un consentement écrit et informatif a été obtenu pour tous les patients inclus. Le comité d'éthique de la recherche du CHU de Rouen a donné un

avis favorable à ce protocole (E2020-43). Les données des patients âgés de 18 ans ou plus et présentant un DGM clinique et des signes fonctionnels de sécheresse oculaire non soulagés par un traitement médical, pris en charge par le traitement combiné LIP et TLFN ont été analysées. Les patients étaient classés en fonction de leur phototype cutané. Les phototypes I, II, III et IV selon la classification de Fitzpatrick étaient traités [9]. Les critères d'exclusion pour ce traitement étaient les phototypes V et VI, la présence de lésions cutanées inflammatoires ou cancéreuses, la notion de pathologies photo sensibilisantes, de traitement photo sensibilisant ou d'antécédent épileptique. Les patients traités par doxycycline (traitement photo sensibilisant) devaient arrêter leur traitement 15 jours avant la première séance et ne le reprendre qu'une semaine après la dernière séance. Tous les patients ont continué les traitements débutés avant l'inclusion.

Les patients bénéficiaient de 1 à 4 séances de traitement à 15 jours d'intervalle en fonction de l'atteinte. Chaque séance consistait en 1 traitement par IPL combiné à un traitement par TLFN. Nous avons utilisé pour cette étude le dispositif Eye-Light ® (EBC-Europe, Rennes, France). L'intensité de l'IPL était adaptée en fonction du phototype cutané des patients et reposait sur l'application de 5 impacts en péri-oculaire, du canthus interne jusqu'à la tempe après protection oculaire par des lunettes filtrantes (Figure 1). La TLFN était pratiquée par la pose d'un masque équipé de LEDs pour une durée de 15 minutes. Il était demandé au patient d'appliquer le soir de la séance un crème hydratante au niveau des zones de traitement. Tous les patients ont poursuivi leurs traitements pour syndrome sec débuté avant inclusion sans en commencer de nouveau.

Lors de la consultation initiale, chaque sujet recevait un questionnaire Ocular Surface Disease Index (OSDI). Le score OSDI est utilisé chez les patients atteints de sécheresse oculaire pour étudier l'impact global de la maladie sur la qualité de vie, sur une échelle de 0 à 100 ; le score 0 correspondant à une absence de retentissement sur la qualité de vie et la score 100 au maximum possible de retentissement sur la qualité de vie [10]. Un examen clinique déterminait l'acuité visuelle, la pression intra oculaire (PIO), le BUT, le score d'Oxford après instillation de collyre à la fluorescéine et un test de Schirmer.

La meibographie a été réalisée avec le dispositif Me-Check ® (EBC Europe, Rennes, France) permettant une étude par meibographie par infrarouge. Celle-ci était réalisée par 1 seul opérateur et permettait de classer les DGM en fonction de l'atteinte retrouvée selon la classification décrite par Pult *et al* [11,12]. Le grade 0 correspond à l'absence de perte de glande, le grade 1 à une perte inférieure à 25% de la surface des glandes, le grade 2 à une

perte entre 25% et 50%, le grade 3 à une perte entre 51% et 75% et le grade 4 à une perte supérieure à 75%.

À l'aide de ces paramètres, nous avons défini une classification permettant de répartir les patients en fonction de la sévérité de l'atteinte ophtalmologique et de déterminer le nombre séances de traitement nécessaire selon les recommandations fournis par le constructeur de l'appareil. Chaque patient appartenait à un critère de sévérité dès qu'il possédait 2 ou plus des items mentionnés (Tableau 1). L'ensemble de ces critères était recueilli à chaque contrôle. Les patients étaient revus tous les 15 jours jusqu'à leur dernière séance de traitement. Les éventuels effets secondaires ont été notés. L'évaluation de l'efficacité du traitement était réalisée 1 mois après la dernière séance. A 12 mois, une nouvelle évaluation du score OSDI était réalisée par téléphone.

Le critère de jugement principal était l'évolution du score OSDI avant, 1 mois et à 1 an après la fin du traitement. Les critères de jugements secondaires étaient l'acuité visuelle, le BUT, le score d'Oxford, le grade de DGM déterminé par meibographie infrarouge et le test de Schirmer à 1 mois du traitement.

La comparaison des paramètres avant et après la fin du traitement a été effectuée avec le test t de Student pour séries appariées pour les données quantitatives et avec le test de Wilcoxon pour les données qualitatives. Un $p < 0,05$ était considéré comme significatif.

RESULTATS

Nous avons inclus 60 yeux de 30 patients dans cette étude. Deux patients ont été exclus, le premier pour complication cornéenne intervenue avant la première séance de traitement et le deuxième pour absence de consentement signé. L'âge moyen des patients était de 60 ans (22 ans – 83 ans) et la majorité des patients était des femmes (60% de femmes pour 40% d'hommes). Le DGM était majoritairement primitif (80%, 24/30), associé à une rosacée oculo-cutanée (53,4%, 16/30) ou sans cause retrouvée (26,6%, 8/30) ; ou bien secondaire associé à un syndrome de Gougerot-Sjögren (16,7%, 5/30) et à une GVH (3,3%, 1/30). Les patients ont en moyenne bénéficié de 2 séances de traitement (1 - 4 séances). Tous les patients étaient traités par des larmes artificielles et hygiène des paupières, 7/30 patients (23%) avaient de la ciclosporine collyre et 3/10 patients (10%) avaient au moment de l'étude des cures d'azithromycine collyre mensuelles. La doxycycline a dû être arrêtée chez 7 patients (23%, 7/30).

Le score OSDI moyen pré traitement était de $43 \pm 19/100$. Il s'est significativement amélioré à un mois après la fin du traitement à $17 \pm 12/100$ ($p < 0,0001$) (Figure 2). Aucune différence significative en termes d'efficacité de traitement entre les femmes ou les hommes ou entre les différentes causes de DGM n'a été retrouvée. A 12 mois, le score OSDI moyen est resté significativement amélioré à $29 \pm 11/100$ ($p = 0,013$). Cependant, le score OSDI est significativement augmenté entre 1 mois après le traitement et 12 mois ($p = 0,007$). Les critères de jugements secondaires ont été évalués à 1 mois. Une amélioration significative du score meibographique a été retrouvée (Figure 3). Avant traitement, 63% des yeux avaient un grade ≥ 2 contre seulement 7% des patients après traitement (compris entre 1 et 4; $p = 0,009$). Avant le début du traitement, 75% des yeux inclus avaient un score d'OXFORD ≥ 1 contre seulement 41% des patients un mois après la fin du traitement (compris entre 1 et 3; $p = 0,004$) (Tableau 2).

En cas de score meibographique initial de 1 (32%, 9/28), l'OSDI moyen s'est amélioré de 37/100 à 20/100 à 1 mois ($p = 0,01$), puis à 26/100 à 12 mois ($p = 0,05$). En cas de score initial de 2 (46%, 13/28), l'OSDI moyen s'est amélioré de 44/100 à 11/100 à 1 mois ($p = 0,0002$), puis à 24/100 à 12 mois ($p = 0,002$). En cas de score initial de 3 (18%, 5/28), l'OSDI moyen s'est amélioré de 50/100 à 25/100 à 1 mois ($p = 0,05$), mais ne reste pas significativement amélioré à 12 mois avec un score à 33/100 ($p = 0,07$). Enfin, un seul patient avec un score meibographique initial de 4 a vu son score OSDI passer de 52/100 à 27/100 à 1 mois et à 40/100 à 12 mois.

Aucune différence significative avant et après traitement n'a été retrouvée pour les autres critères de jugement secondaires. Le BUT moyen était de 4 ± 2 secondes avant le traitement et de $4,47 \pm 2$ secondes un mois après le traitement ($p = 0,12$). On ne note pas de différence concernant l'acuité visuelle moyenne ($0,1 \pm 0,2$ LogMAR avant et après traitement, $p = 0,63$), le test de Schirmer moyen (14 ± 7 mm avant contre 16 ± 5 mm, $p = 0,33$) ou la PIO moyenne ($13,28 \pm 3$ mm Hg avant contre $14,26 \pm 3$ mm Hg après traitement en moyenne, $p = 0,39$).

Il est à noter que 18% des patients ont présenté un érythème cutané périorbitaire après leur séance de LIP d'évolution favorable sous émouillants seuls avec une durée moyenne des symptômes de 3 jours. Il n'y a pas eu d'autres événements indésirables durant cette étude.

DISCUSSION

Le DGM est une pathologie fréquemment rencontrée dans la pratique ophtalmologique. Il s'agit d'une affection dont la prise en charge reste difficile. Dans cette étude nous avons voulu évaluer l'efficacité d'un traitement combiné par LIP et par TLFN. Nous retrouvons une amélioration du score OSDI, du score meibographique et du score d'Oxford, 1 mois après la fin du traitement sans pour autant observer une amélioration significative du BUT. Ces effets bénéfiques semblent se maintenir dans le temps avec un score OSDI toujours amélioré après 12 mois comparativement à celui obtenu avant traitement même si l'on voit que ces résultats tendent à régresser.

La technologie LIP a déjà été étudiée à plusieurs reprises en traitement isolé. Concernant le score OSDI, nous avons montré dans notre étude une diminution de 57,5% du score OSDI un mois après la fin du traitement. Si l'on compare aux études précédemment publiées [13-15], il semblerait que l'efficacité retrouvée dans notre étude soit plus importante. Par exemple, Piyacomn Y. *et al.* retrouvent dans leur étude une diminution du score OSDI moyen de 38,76 à 24,29 à 6 mois de la fin du traitement soit environ une diminution de 14 points contre 26 points dans notre étude. Cependant, le score OSDI avant traitement était plus élevé, soulignant une atteinte plus sévère chez nos patients. De plus, à 12 mois nous avons montré une amélioration significative de l'OSDI toujours présente, ce qui confirme les résultats d'une récente revue mettant en avant une efficacité prolongé d'un traitement par LIP seul [16]. Nos travaux semblent confirmer la persistance d'un effet bénéfique à 12 mois. La supériorité de nos résultats pourrait s'expliquer par l'ajout d'un traitement par TLFN.

Concernant l'étude du DGM par meibographie, nous avons choisi un dispositif de meibographie par infrarouge. Plusieurs dispositifs permettent l'étude de ces glandes dans la grande majorité de façon non invasive. La tomographie par cohérence optique, la microscopie confocale ou encore la meibographie non invasive par infrarouge font partis des techniques disponibles [17]. Nous avons retrouvé une amélioration significative du score meibographique dans notre étude ce qui confirme les résultats précédemment publiés [18,19].

Concernant l'IPL, il semble que son action soit principalement thermique. Premièrement, l'augmentation de la chaleur locale $> 34^{\circ}\text{C}$ durant une séance de traitement [20] permettrait une fluidification du meibum permettant de désengorger les glandes de Meibomius. Deuxièmement, l'absorption par l'hémoglobine de l'énergie délivrée engendrerait une photocoagulation des vaisseaux du rebord palpébral permettant la diminution de la vascularisation locale et donc la diminution d'apport en agents pro inflammatoires [18]. De plus, certaines études attribuent aussi son efficacité dans l'éradication du Demodex par son

action thermique [21]; une température supérieure à 54-58°C étant létale pour cet organisme [22]. Concernant la TLFN, il semble que son action principale soit au contraire athermique. Si l'on se base sur les travaux de Kim *et al.*, la TLFN semble agir uniquement de la photoactivation ; l'action du photon sur les cellules réactiverait les cellules endommagées et permettrait une diminution des facteurs inflammatoires locaux [23]. Le mécanisme d'action n'est pas complètement connu mais ferait intervenir l'activation mitochondriale, le VEGF et une activité anti inflammatoire par régulation des radicaux libres [24,25].

A notre connaissance, il n'existe qu'une seule étude analysant le traitement combiné LIP et TLFN [26]. Dans cette étude, une amélioration similaire du score OSDI est notée avec un score moyen de 42,2 avant le traitement et de 24,2 après le traitement. Les auteurs ont également montré une amélioration sur le grade du DGM. Aucun patient n'avait de grade ≤ 2 avant le traitement contre 39,3% après le traitement. Cependant, sa cotation ne reposait pas sur une évaluation par meibographie infra-rouge mais par un examen subjectif à la lampe à fente.

Contrairement aux autres études, nous n'avons pas retrouvé d'amélioration significative concernant le BUT. Stonechifer *et al.* [26] ont montré une amélioration significative, ainsi 86,7% des patients avaient un BUT inférieur à 6 secondes avant le traitement contre seulement 33,9% après traitement ($p < 0,001$). Yonrawee *et al.* ont eux aussi retrouvé une amélioration significative du BUT moyen de 1,36 secondes à 5,23 secondes à la fin du suivi. Même si ces résultats sont significatifs, cela reste un BUT court. Il existe donc dans notre étude une discordance entre l'amélioration de l'OSDI et la non-amélioration du BUT montrant que possiblement le BUT n'évalue pas l'ensemble des facteurs en lien avec la gêne des patients atteints de DGM. De plus, ces résultats peuvent aussi être expliqués par le fait que la mesure du BUT dans notre étude n'était pas réalisée de façon objective et automatisée mais subjective à la lampe à fente avec un chronomètre.

Le traitement combinant LIP et TLFN semble être un traitement très bien toléré, avec dans notre étude uniquement un érythème cutané simple d'évolution favorable sous émouillants seuls noté.

Notre étude est rétrospective sans groupe contrôle, qu'il soit placebo ou avec une seule des 2 techniques (LIP ou TLFN), ainsi des études prospectives semblent nécessaires pour confirmer ces résultats encourageants sur l'intérêt de ce traitement combiné.

CONCLUSION

Le traitement par lumière intense pulsée combiné à la thérapie par lumière de faible niveau chez les patients présentant un dysfonctionnement des glandes de Meibomius résistant au traitement médical, permet une amélioration prolongée et significative du score de qualité de vie OSDI, de la meibographie ainsi que du score d'Oxford.

Déclaration d'intérêts

Les auteurs déclarent n'avoir aucun lien d'intérêts en relation avec cet article

Remerciements

Les auteurs remercient Topcon France pour le prêt des dispositifs Eye-Light® et Me-Check®

- [1] The definition and classification of dry eye disease: report of the Definition and Classification Subcommittee of the International Dry Eye WorkShop (2007). *Ocul Surf* 2007;5:75–92.
- [2] McGinnigle S, Naroo SA, Eperjesi F. Evaluation of dry eye. *Surv Ophthalmol* 2012;57:293–316. <https://doi.org/10.1016/j.survophthal.2011.11.003>.
- [3] Doughty MJ, Fonn D, Richter D, Simpson T, Caffery B, Gordon K. A patient questionnaire approach to estimating the prevalence of dry eye symptoms in patients presenting to optometric practices across Canada. *Optom Vis Sci Off Publ Am Acad Optom* 1997;74:624–31. <https://doi.org/10.1097/00006324-199708000-00023>.
- [5] Lane SS, DuBiner HB, Epstein RJ, Ernest PH, Greiner JV, Hardten DR, et al. A New System, the LipiFlow, for the Treatment of Meibomian Gland Dysfunction: *Cornea* 2012;31:396–404. <https://doi.org/10.1097/ICO.0b013e318239aaea>.
- [6] Wat H, Wu DC, Rao J, Goldman MP. Application of intense pulsed light in the treatment of dermatologic disease: a systematic review. *Dermatol Surg Off Publ Am Soc Dermatol Surg Al* 2014;40:359–77. <https://doi.org/10.1111/dsu.12424>.
- [7] Mester E, Szende B, Gärtner P. [The effect of laser beams on the growth of hair in mice]. *Radiobiol Radiother (Berl)* 1968;9:621–6.
- [8] Melissa T RT. The Effects of Red Light Technology on Dry Eye Disease Due to Meibomian Gland Dysfunction. *JOJ Ophthalmol* 2017. <https://doi.org/10.19080/JOJO.2017.03.555624>.
- [9] Fitzpatrick TB. The validity and practicality of sun-reactive skin types I through VI. *Arch Dermatol* 1988;124:869–71. <https://doi.org/10.1001/archderm.124.6.869>.
- [10] Schiffman RM, Christianson MD, Jacobsen G, Hirsch JD, Reis BL. Reliability and validity of the Ocular Surface Disease Index. *Arch Ophthalmol Chic Ill* 1960 2000;118:615–21. <https://doi.org/10.1001/archopht.118.5.615>.

- [11] Pult H, Nichols JJ. A review of meibography. *Optom Vis Sci Off Publ Am Acad Optom* 2012;89:E760-769. <https://doi.org/10.1097/OPX.0b013e3182512ac1>.
- [12] Pult H, Riede-Pult B. Comparison of subjective grading and objective assessment in meibography. *Contact Lens Anterior Eye J Br Contact Lens Assoc* 2013;36:22–7. <https://doi.org/10.1016/j.clae.2012.10.074>.
- [13] Piyacomn Y, Kasetsuwan N, Reinprayoon U, Satitpitakul V, Tesapirat L. Efficacy and Safety of Intense Pulsed Light in Patients With Meibomian Gland Dysfunction—A Randomized, Double-Masked, Sham-Controlled Clinical Trial: *Cornea* 2020;39:325–32. <https://doi.org/10.1097/ICO.0000000000002204>.
- [14] Vegunta S, Patel D, Shen JF. Combination Therapy of Intense Pulsed Light Therapy and Meibomian Gland Expression (IPL/MGX) Can Improve Dry Eye Symptoms and Meibomian Gland Function in Patients With Refractory Dry Eye: A Retrospective Analysis. *Cornea* 2016;35:318–22. <https://doi.org/10.1097/ICO.0000000000000735>.
- [15] Dell SJ. Intense pulsed light for evaporative dry eye disease. *Clin Ophthalmol Auckl NZ* 2017;11:1167–73. <https://doi.org/10.2147/OPHTH.S139894>.
- [16] Giannaccare G, Taroni L, Senni C, Scorcia V. Intense Pulsed Light Therapy In The Treatment Of Meibomian Gland Dysfunction: Current Perspectives. *Clin Optom* 2019;11:113–26. <https://doi.org/10.2147/OPTO.S217639>.
- [17] Robin M, Liang H, Baudouin C, Labbé A. In vivo Meibomian gland imaging techniques: A review of the literature. *J Fr Ophtalmol* 2020;43:e123–31. <https://doi.org/10.1016/j.jfo.2019.11.003>.
- [18] Toyos R, McGill W, Briscoe D. Intense pulsed light treatment for dry eye disease due to meibomian gland dysfunction; a 3-year retrospective study. *Photomed Laser Surg* 2015;33:41–6. <https://doi.org/10.1089/pho.2014.3819>.
- [19] Gupta PK, Vora GK, Matossian C, Kim M, Stinnett S. Outcomes of intense pulsed

light therapy for treatment of evaporative dry eye disease. *Can J Ophthalmol J Can Ophtalmol* 2016;51:249–53. <https://doi.org/10.1016/j.jcjo.2016.01.005>.

[20] Arita R, Morishige N, Shirakawa R, Sato Y, Amano S. Effects of Eyelid Warming Devices on Tear Film Parameters in Normal Subjects and Patients with Meibomian Gland Dysfunction. *Ocul Surf* 2015;13:321–30. <https://doi.org/10.1016/j.jtos.2015.04.005>.

[21] Cheng S-N, Jiang F-G, Chen H, Gao H, Huang Y-K. Intense Pulsed Light Therapy for Patients with Meibomian Gland Dysfunction and Ocular Demodex Infestation. *Curr Med Sci* 2019;39:800–9. <https://doi.org/10.1007/s11596-019-2108-1>.

[22] Murube J. Demodex hominis. *Ocul Surf* 2015;13:181–6. <https://doi.org/10.1016/j.jtos.2015.04.002>.

[23] Kim W-S, Calderhead RG. Is light-emitting diode phototherapy (LED-LLLT) really effective? *Laser Ther* 2011;20:205–15.

[24] Kipshidze N, Nikolaychik V, Keelan MH, Shankar LR, Khanna A, Kornowski R, et al. Low-power helium: neon laser irradiation enhances production of vascular endothelial growth factor and promotes growth of endothelial cells in vitro. *Lasers Surg Med* 2001;28:355–64. <https://doi.org/10.1002/lsm.1062>.

[25] Walski T, Dąbrowska K, Drohomirecka A, Jędruchiewicz N, Trochanowska-Pauk N, Witkiewicz W, et al. The effect of red-to-near-infrared (R/NIR) irradiation on inflammatory processes. *Int J Radiat Biol* 2019;95:1326–36. <https://doi.org/10.1080/09553002.2019.1625464>.

[26] Stonecipher K, Abell TG, Chotiner B, Chotiner E, Potvin R. Combined low level light therapy and intense pulsed light therapy for the treatment of meibomian gland dysfunction. *Clin Ophthalmol Auckl NZ* 2019;13:993–9. <https://doi.org/10.2147/OPHTH.S213664>.

Tableau 1 : Détermination du nombre de séances de traitement en fonction des critères cliniques et paracliniques de sévérité du syndrome d'œil sec

	Faible	Moyen	Élevé	Très élevé
OSDI	0-25	25-50	50-75	75-100
Score d'Oxford	Grade 0-1	Grade 2	Grade 3	Grade 4-5
Score de meibographie	Grade 0-1	Grade 2	Grade 3	Grade 4
BUT	> 10 s	< 10 s	< 5 s	Non réalisable
Test de Schirmer	> 25 mm	< 10 mm	< 5 mm	< 2 mm
Nombre de séances	1-2 séances	2-3 séances	3 séances	4 séances

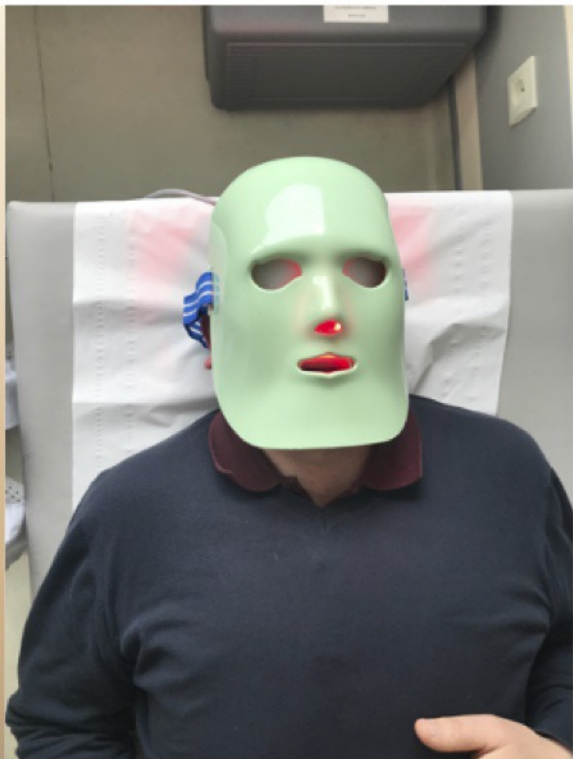Tableau 2 : Données cliniques avant et après traitement combiné par lumière intense pulsée et thérapie par lumière de faible niveau

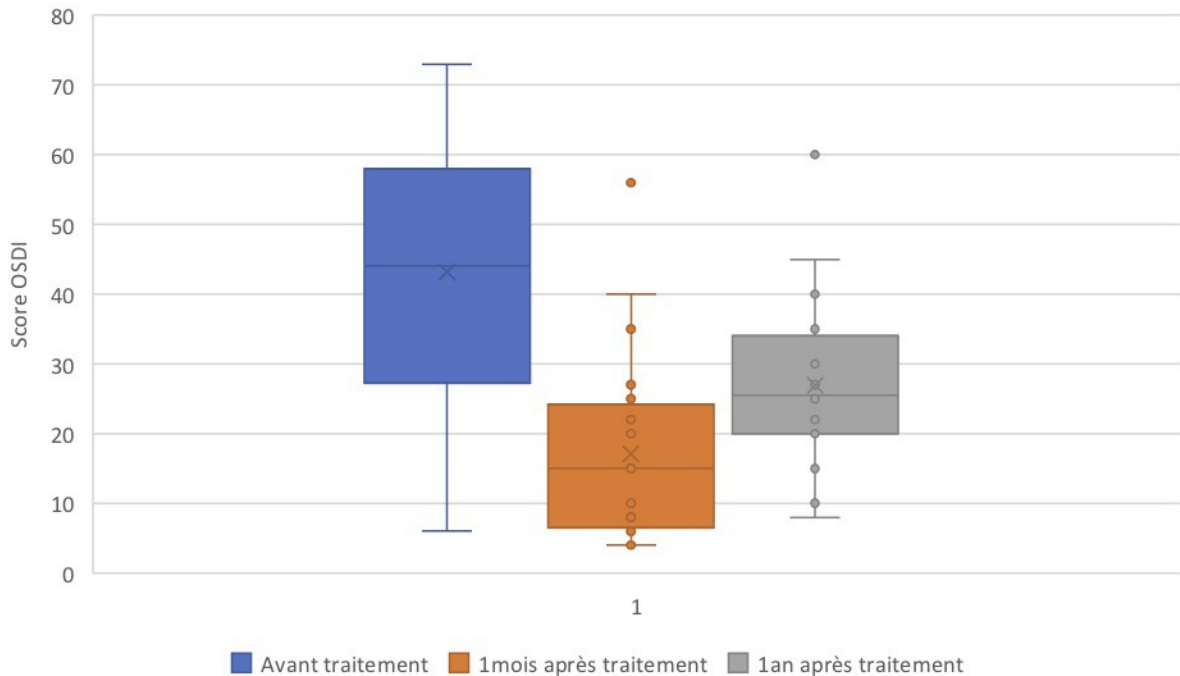
Légendes des figures :

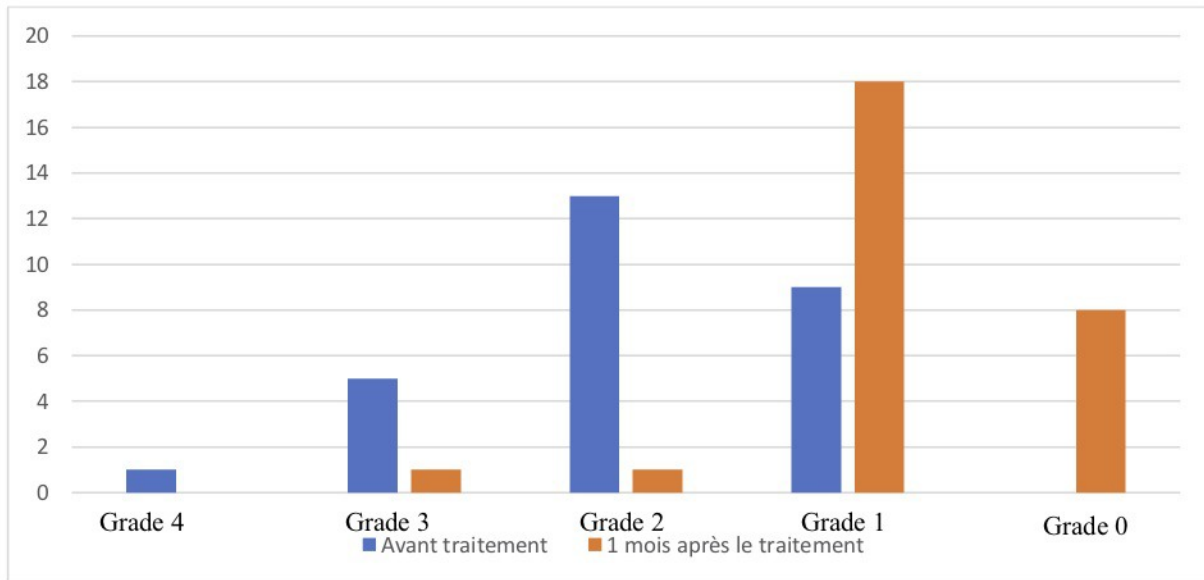
Figure 1 : Zone d'application des flashes de lumière pulsée lors du traitement par LIP (à gauche) et positionnement du masque de traitement par TLFN (à droite)

Figure 2 : Évaluation du score OSDI avant, puis 1 mois et 1 an après le traitement

Figure 3 : Évaluation du score meibographique avant et 1 mois après traitement







Patient	Sex	Age	J0								M1								M12
			OSDI (0;100)	Score Meibographique (0;4)	Break Up Time (sec)		Schirmer (mm)		Score OXFORD (0;5)		OSDI (0;100)	Score Meibographique (0;4)	Break Up Time (sec)		Schirmer (mm)		Score OXFORD (0;5)		OSDI (0;100)
					OD	OG	OD	OG	OD	OG			OD	OG	OD	OG	OD	OG	
1	M	67	73	3	3	3	10	5	1	1	35	1	2	1	16	15	0	0	35
2	F	49	59	1	2	2	15	17	2	2	25	0	4	5	12	14	1	0	31
3	F	73	58	2	5	5	15	16	3	3	10	1	6	7	25	25	0	0	15
4	M	78	13	1	3	4	20	20	1	1	10	0	4	5	20	20	0	0	10
5	F	68	35	2	6	6	11	30	1	1	21	1	5	6	7	10	0	0	25
6	M	47	6	1	6	8	25	21	1	1	4	0	5	5	24	23	0	0	10
7	F	60	58	1	4	5	4	16	0	0	56	0	2	2	17	16	0	0	60
8	F	69	22	2	2	3	17	17	2	1	26	1	3	4	17	17	1	1	26
9	F	73	25	1	2	2	15	17	0	0	16	0	3	10	15	17	0	0	25
10	M	46	65	2	11	8	16	20	1	1	8	2	5	7	19	20	1	1	8
11	F	79	27	3	3	3	2	2	1	1	25	1	2	2	3	0	1	1	27
12	F	41	38	2	3	3	12	4	2	2	20	1	5	6	17	18	1	1	20
13	M	67	28	1	2	2	5	7	1	1	21	0	3	3	16	10	0	0	25
14	M	47	52	4	8	6	30	30	2	1	27	1	5	6	20	22	1	1	40
15	M	74	42	2	4	2	10	11	1	1	22	0	5	4	23	24	0	0	22
16	M	22	67	2	3	2	20	25	0	0	6	0	4	5	21	19	0	0	30
17	M	50	25	2	3	2	5	5	2	2	4	1	4	4	6	8	1	1	25
18	M	54	71	3	4	3	10	13	2	2	40	3	3	3	19	21	1	1	45
19	F	71	68	2	3	3	17	15	1	1	8	1	3	3	18	16	0	0	35

20	F	59	53	1	3	2	19	21	0	0	10	1	6	6	18	19	1	1	15
21	F	47	58	2	7	7	21	20	1	1	6	1	7	7	19	22	1	1	30
22	F	83	50	1	3	3	21	21	0	0	15	1	4	3	20	19	0	1	30
23	F	45	30	3	2	3	21	22	1	1	10	1	2	2	21	20	0	0	20
24	M	40	40	1	3	4	15	16	0	0	20	1	3	4	15	16	0	0	25
25	F	71	15	2	4	4	20	21	0	0	6	1	5	5	15	15	0	0	15
26	M	74	36	2	3	4	20	15	1	1	6	1	3	4	20	15	0	0	30
27	F	70	50	3	2	2	4	8	2	2	15	1	2	3	5	7	1	0	40
28	F	70	46	2	2	2	10	15	1	1	6	1	5	5	10	16	1	1	35