



HAL
open science

Fièvre de la vallée du Rift : diagnostic d'une arbovirose peu classique en France métropolitaine, à ne pas méconnaître !

Romain Legros, Julie Gueudry, Céline Tyburn, Elodie Alessandri-Gradt

► **To cite this version:**

Romain Legros, Julie Gueudry, Céline Tyburn, Elodie Alessandri-Gradt. Fièvre de la vallée du Rift : diagnostic d'une arbovirose peu classique en France métropolitaine, à ne pas méconnaître !. Journée Normande de Recherche Biomédicale (JNRB 2022), Jun 2022, Rouen, France. <hal-03706287>

HAL Id: hal-03706287

<https://normandie-univ.hal.science/hal-03706287v1>

Submitted on 27 Jun 2022

HAL is a multi-disciplinary open access archive for the deposit and dissemination of scientific research documents, whether they are published or not. The documents may come from teaching and research institutions in France or abroad, or from public or private research centers.

L'archive ouverte pluridisciplinaire **HAL**, est destinée au dépôt et à la diffusion de documents scientifiques de niveau recherche, publiés ou non, émanant des établissements d'enseignement et de recherche français ou étrangers, des laboratoires publics ou privés.



HAL Authorization

Fièvre de la vallée du Rift : diagnostic d'une arbovirose peu classique en France métropolitaine, à ne pas méconnaître !

Romain LEGROS^{1*}, Julie GUEUDRY², Céline TYBURN², Elodie ALESSANDRI-GRADT¹

¹Normandie Univ, UNIROUEN, Inserm UMR1311 Dynamicure, CHU Rouen, Laboratoire de virologie, Rouen, France ;

²Normandie Univ, UNIROUEN, EA7510, CHU Rouen, Service d'ophtalmologie, Rouen, France

*auteur correspondant : R.Legros@chu-rouen.fr

Présentation clinique :

Nous rapportons le cas d'une patiente de 56 ans, sans antécédents, ayant séjourné au Burkina Faso courant octobre 2021. Dès le retour de voyage, la patiente présente des céphalées fébriles, suivie par une baisse d'acuité visuelle apparue à J10. L'interrogatoire de la patiente permet de préciser un défaut de lutte antivectorielle et la notion d'une journée passée en brousse. L'examen ophtalmologique réalisé à J15, retrouve une uvéite postérieure bilatérale. Le fond d'œil révèle des lésions de rétinite associées à des douleurs oculaires. Le champ visuel met en évidence un scotome de l'œil droit. (Figure 1.)

La patiente est revue à un mois et demi du retour. L'évolution est marquée par une bonne récupération de l'acuité visuelle avec 10/10 pour l'œil gauche et 7/10 pour l'œil droit.

Diagnostic Biologique :

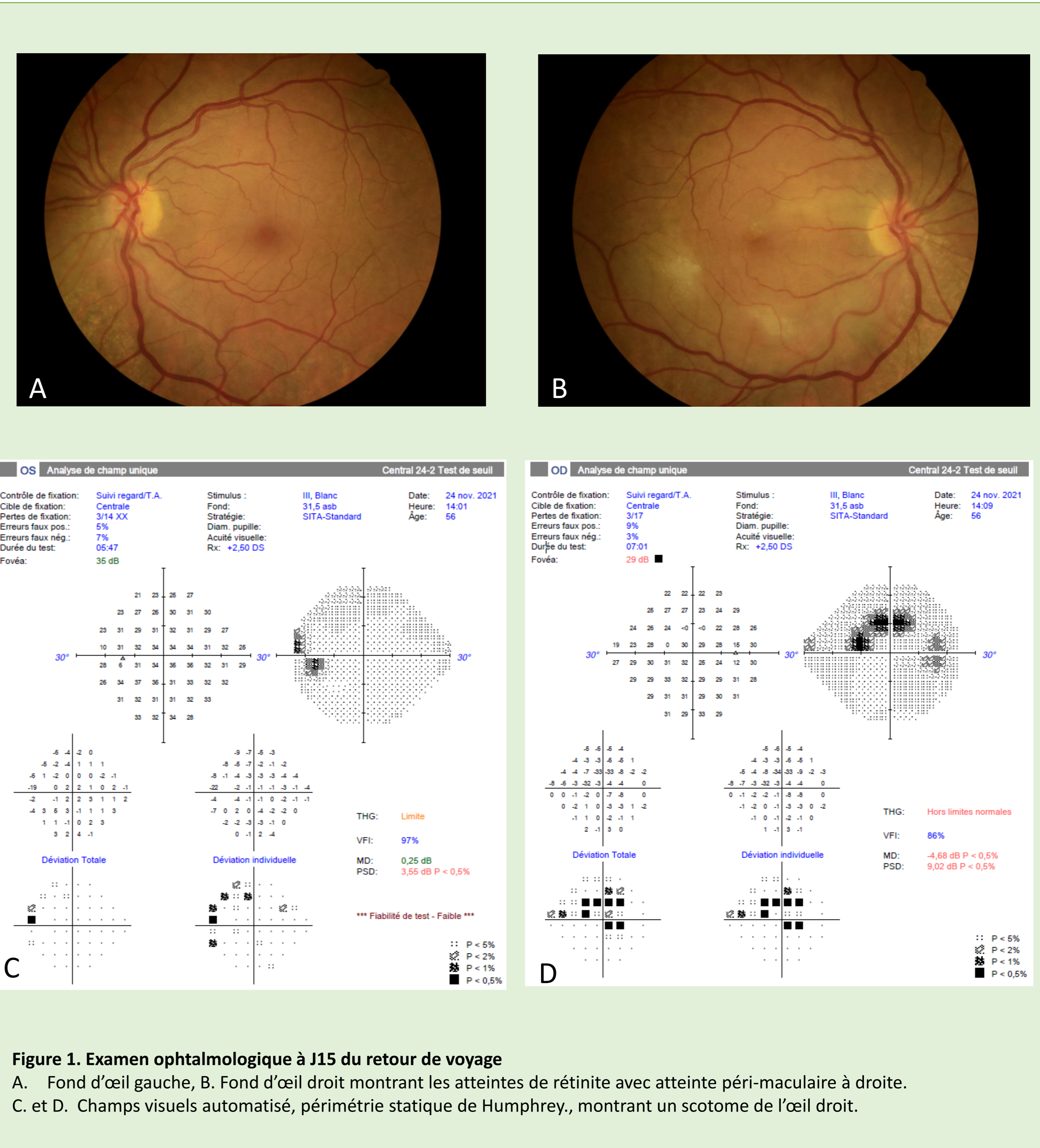
La recherche étiologique comporte, un diagnostic d'élimination des causes bactériennes d'uvéite : rickettsioses, borréliose de Lyme, bartonellose. Le bilan sérologique est négatif.

Une atteinte auto-immune a été écartée devant la négativité de anticorps antinucléaires (ASCA, ANCA).

La recherche des arboviroses les plus communes (Zika, Chikungunya, Dengue et West-Nile virus) est réalisée par sérologie ELISA, technique maison (IRBA, Marseille). La sérologie ne met en évidence aucune trace d'immunisation à l'encontre de l'un de ces virus (Tableau 1).

Le tableau ophtalmologique motive la recherche d'une infection par le virus de la Fièvre de la Vallée du Rift réalisée en seconde intention. La sérologie permet de mettre en évidence des IgM et des IgG spécifiques du virus témoignant ainsi d'une immunisation récente. Cette sérologie est confirmée par un second sérum prélevé à un mois du premier. Ainsi nous confirmons une séroconversion grâce à un titre ascendant des IgG.

En complément, le diagnostic direct par RT-PCR est réalisée sur les sérums et des urines, mais elle ne permettra pas de mettre en évidence la présence du génome viral.



		Zika	CHIKV	DENV	WNV	RVFV
nov-21	Ratio IgM	0,9	0,9	1,1	2,4	12,6
	Interprétation	neg	neg	neg	neg	pos
	Ratio IgG	1,8	1,1	2,5	3,9	8,6
	Interprétation	neg	neg	neg	pos	pos
déc-21	Ratio IgM	0,9	0,8	0,9	1	15,2
	Interprétation	neg	neg	neg	neg	pos
	Ratio IgG	1,2	1,5	1,2	1,7	15,8
	Interprétation	neg	neg	neg	neg	pos

Tableau 1. Sérologie des arboviroses.

Interprétation des sérologies ELISA, Ratio >3 : présence d'anticorps, Ratio [2.5 - 3] : présence d'anticorps à confirmer, Ratio <2.5 : absence d'anticorps (selon l'interprétation fournie par l'IRBA)

ZIKV : Virus Zika, CHIKV : Virus Chikungunya, DENV : Virus de la Dengue, WNV : West-Nile Virus, RVFV : Virus de la Vallée du Rift




Figure 3. *Culex pipens* (source ECDC)



Figure 4. *Aedes albopictus* : communément appelé « moustique tigre » (source : ECDC)

Discussion

La fièvre de la vallée du rift est une arbovirose, causée par un virus à ARN du genre *Phlebovirus*, essentiellement observée dans les réservoirs animaux bovins. La transmission humaine est rare et se produit par contact direct avec le bétail infecté ou plus rarement par voie vectorielle (piqûre de moustique). La fièvre de la vallée du rift serait présente dans 40 pays africains dont certains sont des pays d'endémie sujets à des réémergences fréquentes. La fièvre de la vallée du rift a également émergé hors du territoire africain, en Arabie Saoudite en 2000. Le dernier épisode en France, en 2018, concernait une épidémie de 142 cas humains à Mayotte, en lien avec 126 foyers d'animaux infectés (1). Les cas d'importation en France métropolitaine sont rares. Les derniers décrits concernaient des militaires au retour du Mali en 2016.

Ce cas représente, à notre connaissance, la première description en France métropolitaine d'une atteinte oculaire de la fièvre de la vallée du rift. Aucun cas n'a été documenté par une atteinte du champ visuel. Les formes oculaires ont été décrites au cours d'épidémie en Egypte en 1977(2) ou plus récemment en Arabie-Saoudite en 2002(3). Les manifestations cliniques sont à type de douleurs rétro-orbitaires, avec baisse d'acuité visuelle, le plus souvent de bon pronostic mais pouvant être irréversible. Les signes cliniques se développent entre une semaine et 10 jours après le début des symptômes, pouvant être parfois retardée de plusieurs semaines. Leur fréquence est variable selon les séries de cas entre 1 - 15 %.

Conclusion :

Notre cas révèle l'émergence possible en métropole de diagnostics de fièvre de la vallée du Rift, diagnostic rare, mais à ne pas méconnaître. L'implantation du vecteur (*Aedes albopictus* et *Culex pipens*) en France métropolitaine et en Europe présente un risque d'émergence des arboviroses. Des cas autochtones de Chikungunya ayant déjà été rapportés(4).

Remerciement : Dr Gilda GRARD, Institut de recherche biologique des Armées, CNR Arbovirose, pour sa contribution au diagnostic sérologique.

Références :

1. Youssouf H, Subiros M, Dennetière G, Collet L, Dommergues L, Pauvert A, et al. Rift Valley Fever Outbreak, Mayotte, France, 2018–2019 - Volume 26, Number 4—April 2020 - Emerging Infectious Diseases Journal - CDC. [cité 1 juin 2022]; Disponible sur: https://wwwnc.cdc.gov/eid/article/26/4/19-1147_article
2. Siam AL, Meegan JM, Gharbawi KF. Rift Valley fever ocular manifestations: observations during the 1977 epidemic in Egypt. British Journal of Ophthalmology. 1 mai 1980;64(5):366-74.
3. Al-Hazmi A, Al-Rajhi AA, Abboud EB, Ayoola EA, Al-Hazmi M, Saadi R, et al. Ocular complications of Rift Valley fever outbreak in Saudi Arabia. Ophthalmology. 1 févr 2005;112(2):313-8.
4. Calba C, Guerbois-Galla M, Franke F, Jeannin C, Auzet-Caillaud M, Grard G, et al. Preliminary report of an autochthonous chikungunya outbreak in France, July to September 2017. Eurosurveillance. 28 sept 2017;22(39):17.