HAL open science

# Nouvelles indications de protonthérapie et essais cliniques en cours : tumeurs intracrâniennes

P. Lesueur, J. Doyen, M. Lecornu, V. Calugaru, C. Florescu, F. Missohou, J. Geffrelot, H. Mammar, D. Stefan, L. Feuvret, et al.

**To cite this version:**

P. Lesueur, J. Doyen, M. Lecornu, V. Calugaru, C. Florescu, et al.. Nouvelles indications de protonthérapie et essais cliniques en cours : tumeurs intracrâniennes. Cancer/Radiothérapie, 2021, 25 (6-7), pp.545-549. 10.1016/j.canrad.2021.06.009 . hal-03318266

**HAL Id: hal-03318266**

**https://normandie-univ.hal.science/hal-03318266v1**

Submitted on 16 Oct 2023

**HAL** is a multi-disciplinary open access archive for the deposit and dissemination of scientific research documents, whether they are published or not. The documents may come from teaching and research institutions in France or abroad, or from public or private research centers.

L'archive ouverte pluridisciplinaire **HAL**, est destinée au dépôt et à la diffusion de documents scientifiques de niveau recherche, publiés ou non, émanant des établissements d'enseignement et de recherche français ou étrangers, des laboratoires publics ou privés.

Distributed under a Creative Commons Attribution - NonCommercial 4.0 International License

Version of Record: https://www.sciencedirect.com/science/article/pii/S1278321821001074
Manuscript_bfcafabb4051f7ba7e79ca3f2e150126



# Nouvelles indications de protonthérapie et essais cliniques en cours : tumeurs intracrâniennes

***New indications of protontherapy for adults intracranial tumours***

Paul LESUEUR [a,b,c], Jérôme DOYEN [d], Marie LECORNU [a], Valentin CALUGARU [e,f], Carmen FLORESCU [a], Fernand MISSOHOU [a], Julien GEFFRELOT [a], Hamid MAMMAR [e,f], Dinu STEFAN [a], Loïc FEUVRET [f,g], Jacques BALOSSO [a,h]

[a] Département de radiothérapie, centre François-Baclesse, Caen, France

[b] Département de radiothérapie, centre Guillaume-le-Conquérant, Le Havre, France

[c] ISTCT UMR6030-CNRS, CEA, université de Caen-Normandie , équipe Cervoxy

[d] Département de radiothérapie, centre Antoine-Lacassagne, Nice, France

[e] Département de radiothérapie, institut Curie, Paris France

[f] Centre de protonthérapie d'Orsay, Orsay, France.

[g] Département de radiothérapie, groupe hospitalier Pitié-Salpêtrière, APHP, Paris, France

[h] Département de radiothérapie, CHU de Grenoble, France.

**AUTEUR CORRESPONDANT :**

Dr Paul Lesueur

0231455020

Paul.lesueur89@gmail.com

**DECLARATION D'INTERET :**

Les auteurs n'ont pas transmis de déclaration d'intérêt

© 2021 published by Elsevier. This manuscript is made available under the CC BY NC user license
https://creativecommons.org/licenses/by-nc/4.0/

## Résumé

En dehors de l'oncopédiatrie, et des maladies dites « indiscutables » de la protonthérapie, validées par l'Institut national du cancer (INCa) et de la Haute autorité de santé (HAS) (chordome, chondrosarcome, et mélanome oculaires) les indications potentielles de protonthérapie en population adulte restent très débattues . L'objectif de cet article de synthèse est donc de décrire le rationnel de la protonthérapie pour les indications intracrâniennes « en dehors de celles validées par l'INCa et la HAS », de rapporter les résultats thérapeutiques pour ces indications, s'ils existent, et d'informer l'oncologue-radiothérapeute si des études cliniques sont ouvertes ou en cours d'ouverture. Cet article de synthèse se limite aux indications pour la population adulte.



## Mots clef

Protonthérapie ; Méningiome, Gliome, Neurinome, craniopharyngiome, Paragangliome, Adénome hypophysaire



## Abstract

Considering intracranial tumours, only few indications of protontherapy, such as chordoma, chondrosarcoma or uveal melanoma, are uniformly approved in the world. Other indications, excluding paediatric pathologies, are still debated. The aim of this article is to describe the rationale for the use of protonbeam irradiation for meningioma, pituitary adenoma, craniopharyngioma, paraganglioma, glioma, and schwannoma, and to inform the radiation oncologists if prospective studies or randomized studies are opened for inclusions. This article deals only with indications for adults.



## Keywords

Proton therapy, Meningioma, Glioma, Schwanomma, Craniopharyngioma, paraganglioma, pituitary adenoma


## 1. Introduction

La protonthérapie est utilisée depuis plus 60 ans, mais n'est devenu ubiquitaire que depuis une dizaine d'années, et ce du fait de progrès technologiques majeurs dans la conception des accélérateurs de particules. On note aujourd'hui une croissance exponentielle des installations de protonthérapie dans le monde, avec près de 80 centres en activité, dont trois en France, à Orsay, Nice, et Caen. Pourtant, en dehors de la pédiatrie, les indications potentielles de protonthérapie en population adulte restent très discutées, et diffèrent grandement entre deux pays. Historiquement, dans l'esprit de l'oncologue radiothérapeute français, et ce du fait des indications dites « indiscutables » de protonthérapie, validés par l'Institut national du cancer (INCA) et la Haute autorité de santé (HAS) (2016), seuls les

chordomes, chondrosarcomes et mélanomes oculaires pourraient bénéficier d'une protonthérapie . Ces pathologies restent néanmoins rares et ne peuvent à elles seules saturer le parc actuel. En pratique d'autres tumeurs intracrâniennes sont traitées depuis longtemps en routine dans les centres de protonthérapie, comme par exemple les méningiomes de la base du crâne, les adénomes hypophysaires, ou encore les neurinomes. Plus récemment d'autres indications potentielles sont apparues, comme par exemple les paragangliomes, ou encore les gliomes de bas ou de haut grade avec facteurs de pronostic favorable (mutation du gène codant pour l'isocitrate déshydrogénase [*IDH*], perte d'expression du gène *ATRX*, etc.). Les patients atteints de tumeur intracrânienne de bas grade ou de pronostic favorable sont des candidats idéaux pour la protonthérapie, et ce pour plusieurs raisons :

- il s'agit de cibles immobiles ou peu mobiles réduisant quasiment à néant les incertitudes dosimétriques propres aux faisceaux de protons, et ne nécessitant pas de systèmes de guidage par l'image très perfectionnés ;
- il s'agit de tumeurs situées dans des milieux homogènes avec peu de variations anatomiques au cours de l'irradiation, limitant donc également les incertitudes dosimétriques ;
- elles sont situées au contact immédiat du parenchyme cérébral dont l'irradiation large, à doses faibles ou intermédiaires en photons pourrait exposer les patients à des troubles cognitifs radio-induits ;
- il s'agit de patients chez qui, en général, une longue survie est attendue, les exposant donc à des risques de survenue de troubles cognitifs, voire de second cancer plus élevés que des patients atteints de pathologies malignes, à la survie plus limitée.

L'objectif de cet article de synthèse est donc de décrire le rationnel de la protonthérapie pour les indications intracrâniennes « en dehors de celles validées par l'INCa et la HAS », de rapporter les résultats thérapeutiques pour ces indications, s'ils existent, et d'informer l'oncologue-radiothérapeute si des études cliniques sont ouvertes ou en cours d'ouverture. Cet article de synthèse se limite aux indications en population adulte.

## 2. Matériel et méthodes

Une revue systématique de la littérature à partir de la base de données Medline a été réalisée à l'aide du moteur de recherche PubMed en incluant les mots clefs suivants : « proton therapy », « pituitary adenoma », « meningioma », « craniopharyngioma », « schwannoma », « glioma », « paraganglioma » and « dosimetric comparison »

## 3. Résultats

### *3.1. Méningiomes*

Les méningiomes, tous grades confondus, représentent la principale pathologie traitée dans les centres de protonthérapie français. Environ un quart à un tiers des patients pris en charge, le sont pour cette indication. Les méningiomes de la base du crâne et du sinus caverneux font parties des localisations privilégiées. C'est effectivement, pour ces topographies, du fait de la richesse des organes à risque au contact immédiat de la cible (voies visuelles, tronc cérébral, hypophyse, hippocampes, etc.) que le gain dosimétrique, et donc le gain potentiel clinique, sont les plus élevés (fig. 1). D'un point de vue dosimétrique, pour des méningiomes de plus de 3 cm de la base du crâne, la protonthérapie avec modulation d'intensité, par rapport à une radiothérapie conformationnelle avec modulation d'intensité, ou l'arcthérapie volumétrique modulée, réduit respectivement la dose moyenne dans les hippocampes, la dose dans 40 % du volume des hippocampes, la dose moyenne dans l'encéphale, et les doses intermédiaires (10 à 30Gy) délivrées à l'encéphale, de respectivement 30%, 65%, 44%, et de 22% à 47% [1]. Plus d'une vingtaine d'études rétrospectives ont donné des résultats probants pour cette indication [2]. En cas de méningiome de grade I, le taux de contrôle local est compris entre 88 et 100% à 5 ans. En cas de tumeurs de grade II, notamment en situation adjuvante, pour des tumeurs bien réséquées (Simpson grade 1-3), des taux de contrôle de près de 88 % ont été observés, trois ans après la protonthérapie avec des doses de 60Gy ou plus [3]. Pour les méningiomes de grade III, il n'existe pas de données robustes publiées, du fait de la rareté de cette maladie. Néanmoins, la nécessité d'irradier généralement de larges volumes à des doses supérieures à 60 Gy, pourrait rendre avantageuse la protonthérapie.

À ce jour aucune étude randomisée comparant la protonthérapie aux techniques photoniques modernes n'a été publiée. Prochainement, une étude randomisée, française, financée dans le cadre du Programme hospitalier de recherche clinique national en cancérologie (PHRC-K) de 2020, sera ouverte aux inclusions (Cooperative Group [COG]-Proton, investigateur principal : Dr Paul Lesueur). Elle aura pour objectif de comparer la meilleure radiothérapie photonique normofractionnée, à la protonthérapie, chez des patients atteints d'un méningiomes du sinus caverneux, avec un critère de jugement principal composite intégrant des données neurocognitives, endocriniennes, visuelles, neurologiques, et auditives.

### *3.2. Adénomes hypophysaires*

La proximité du volume cible avec les voies optiques, mais aussi les zones de développement des progéniteurs neuronaux (hippocampes et zones sous ventriculaires), fait des adénomes hypohysaires une indication de choix pour la protonthérapie. Les adénomes hypophysaires sont les premières tumeurs intracrâniennes à avoir été traitées par protonthérapie dans les années 1950 aux Etats-Unis. Néanmoins, le développement de la protonthérapie pour cette indication a été freinée à la fin des

années 1980 par une étude mal construite comparant une radiothérapie conventionnelle normofractionnée à une protonthérapie de type « radiochirurgie » délivrant 90 Gy . Le taux de paralysie oculomotrice était assez logiquement nettement plus élevé dans ce bras expérimental, mais plus du fait de la dose délivré que de la technique d'irradiation[4].

Ce n'est que dans les années 2000 que plusieurs séries rétrospectives ont été publiées, incluant à la fois des patients traités par irradiation normofractionnée ou non-fractionnée. Quel que soit le type histologique, le taux de contrôle du syndrome tumoral était proche de 100 % à 5 ans. En cas d'adénome secrétant, le taux de normalisation hormonale à 5 ans était d'environ 60 %, avec un délai de normalisation variable en fonction du sous-type histologique (14 à 32 mois en cas d'adénome corticotrope, contre 62 mois par exemple en cas d'acromégalie) [5,6]. En termes de toxicité, le taux de nouveau déficit hypophysaire n'est pas différent de celui des radiothérapie moderne.

Les microadénomes hypophysaires restent prioritairement traité par irradiation stéréotaxique ou radiochirurgie. Leur faible taille ne permet pas une protonthérapie. A contrario, le caractère volumineux et/ou invasif de l'adénome (envahissement de la base du crane ou du sinus caverneux) est souvent l'argument principal pour adresser le patient à un centre de protonthérapie.

Il n'y a pas d'étude prospective, ou randomisée évaluant à ce jour la protonthérapie en comparaison à une radiothérapie normofractionnée ou stéréotaxique. Une étude rétrospective compilant les données des trois centres de radiothérapie français est en cours.

### *3.3. Neurinomes*

Qu'ils se développent au dépend du nerf vestibulocochléaire, du nerf trijumeau ou encore des nerfs mixtes, les neurinomes peuvent constituer une bonne indication de protonthérapie, notamment lorsqu'ils ne sont pas éligibles à une radiochirurgie ou une radiothérapie stéréotaxique hypofractionnée (taille volumineuse, stade III ou IV). Pour les neurinomes éligibles à une radiochirurgie, la protonthérapie n'apporte pas de gain dosimétrique [7]. Sur les cinq études rétrospectives publiées rapportant les données de ces patients, seules deux d'entre elles concernent des traitements normofractionnée [2]. Dans la série la plus large, incluant 94 patients, après des doses de 50,4 Gy *relative biological effectiveness* (RBE) à 59,4 Gy RBE, le taux de contrôle local à 10 ans était de de 90% avec 44 à 64% des patients chez qui l'audition a pu être préservée quatre ans après l'irradiation. Le taux de neuropathie crânienne était de moins de 5 %[8].

Les patients atteints de neurofibromatose de type 2 (NF2), plus sujets à des complications vasculaires radio-induites (syndrome de moya moya) sont des bons candidats à une protonthérapie, lorsque la chirurgie n'est pas réalisable[9].

Il n'y a pas d'étude randomisée à ce jour publiée ou accessible aux inclusions

### *3.4. Crâniopharyngiomes*

Les crâniopharyngiomes sont une indication classique et indiscutable de protonthérapie pour la population pédiatrique. Chez l'adulte les données sont bien plus maigres, puisqu'une seule série, monocentrique, rétrospective a été publiée, en 2020. Sur les 14 patients inclus dans cette étude, tous étaient en situation de contrôle tumoral à 3 ans, sans toxicité de grade 3-4, ni trouble visuel [10]. Le gain dosimétrique a largement été démontré en population pédiatrique et peut etre facilement transposé à l'anatomie adulte. La dose intégrale dans les hippocampes est réduite de 20% et 51% en *single-field uniform dose* (SFUD) et protonthérapie avec modulation d'intensité par rapport à l'arcthérapie volumétrique modulée, celle dans le gyrus dentelé de 27% et 75% ; et celle dans les zones sous-ventriculaire de 4,5 à 57% [11]. Dans une population adulte relativement jeune, le gain clinique attendu est significatif (réduction du risque de complications cognitives, vasculaires, et du risque de second cancer.)

Il n'y a pas d'étude randomisée à ce jour publiée ou accessible aux inclusions.

### *3.5. Paragangliomes*

Les paragangliomes sont des tumeurs se développant le long des axes vasculaires au dépens des ganglions sympathiques ou parasympathiques, dérivés des crêtes neurales, Les localisation jugulocarotidiennes et jugulotympaniques sont les plus fréquentes. Pour cette seconde localisation, il peut exister de larges composantes intracrâniennes au contact du tronc cérébral, et une irradiation conventionnelle peut nécessiter l'irradiation de larges volumes cérébraux, et de l'appareil auditif interne. Comme pour les précédentes localisations, la protonthérapie permet d'épargner ces organes à risque. Enfin chez les patients porteurs d'une mutation des gènes *SDHx*, prédisposant au développement de paragangliomes multifocaux et bilatéraux, la protonthérapie permet d'éviter toute irradiation controlatérale, ne contrindiquant pas ainsi une éventuelle irradiation controlatérale. Près de 100 % des paragangliomes étaient bien contrôlés cinq à dix ans après une protonthérapie (de 50,4Gy RBE), et 60 à 70 % des patients ont vu une amélioration de leur symptomatologie [12–14]. Les doses moyennes délivrées dans les tissus sains sont 2,5 fois plus faibles en protonthérapie qu'en arcthérapie volumétrique modulée. Enfin, il semblerait que la protonthérapie induise un taux de réponse objective plus élevé et une reponse volumétrique plus importante qu'en radiothérapie conformationnelle avec modulation d'intensité [12,13].

Il n'y a pas d'étude randomisée à ce jour publiée ou accessible aux inclusions.

### *3.6. Gliomes de bas grade et de haut grade de pronostic favorable*

Il s'agit des tumeurs gliales, astrocytaires, ou oligodendrocytaires, de grade I, ou de grade II-III, avec mutation des gènes *IDH1* ou *IDH2* (avec ou sans perte d'expression du gène *ATRX*), ou codélétion 1p19q. Quel que soit le grade histologique, en présence de ces mutations, le pronostic est très

favorable avec des médianes de survie de plus de 10 ans. Récemment l'étude de l'European Organisation for Research and Treatment of Cancer (EORTC) CATNON (Concurrent and adjuvant temozolomide for 1p/19q NON-codeleted anaplastic glioma) a par exemple montré une médiane de survie de plus de 120 mois après une radiothérapie et une chimiothérapie adjuvante (par témozolomide) chez des patients atteints d'astrocytomes anaplasique avec mutation du gène *IDH*. Ces tumeurs, pour être contrôlées, nécessitent des doses élevés entre 50,4 et 54Gy pour les gliomes de bas grade et jusque 59,4 Gy pour ceux de haut grade [15].

La population pour cette indication est jeune, en excellent état général, et les volumes cibles sont souvent larges puisque l'intégralité de l'hypersignal en séquence *T2-weighted-fluid-attenuated inversion recovery* (FLAIR), avec des marges de de 5 à 15mm en fonction du grade histologique, doivent être intégrées dans le volume cibla anatomoclinique. La survie, longue, couplée à une irradiation large de l'encéphale expose le patient à une toxicité neurocognitive sévère. Le parcours « fini » du proton permet alors de protéger drastiquement le parenchyme cérébral sain, avec des doses dans l'hémisphère controlatéral ou les hippocampes qui seront, en fonction de la topographie tumorale, nulles ou, quasi nulles, et ceux sans que le contrôle tumoral soit affecté. Effectivement les doses faibles à intermédiaires (moins de 30 Gy RBE), ne participent pas au contrôle tumoral pour ces indications.

Dans plusieurs pays occidentaux, ces gliomes sont désormais une indication prioritaire de protonthérapie. Aux Pays-Bas par exemple, le patient est éligible à une protonthérapie si l'ensemble des critères suivant sont présents : taux de survie globale attendu de plus de 50% à 10 ans, indice de performance supérieur ou égal à 80%, réduction de la dose dans l'encéphale sustentoriel ou les hippocampes de plus de 5 % par rapport à la meilleure technique photonique[16].

Plusieurs études ont fourni des données rassurantes et prometteuses. Dans une série rétrospective de 141 patients atteints de gliome de grade I, II ou de grade III avec mutation du gène *IDH*, le taux de survie sans progression à 5 ans était de 60 %. Après 4 ans de suivi, 30 % des tumeurs avaient récidivé. Les taux de récidive dans le volume cible, en bordure ou en dehors étaient respectivement de 74%, 13% et 13%, similaires à ce qui est observé après radiothérapie classique [17].

La même équipe a publié une série prospective de 20 patients incluant des données de cognition avec un suivi de 6,8 ans. Dans cette étude seulement 25 % des patients souffraient d'un déclin cognitif au cours du suivi. Par rapport aux séries historiques de radiothérapie, dans lesquelles plus de 50 % des patients irradiés voyaient se développer des troubles cognitifs, ces résultats sont excellents[18].

Les épendymomes de grade II-III peuvent également faire des indications éligibles, notamment en cas de résidus tumoraux volumineux, ou lorsque une irradiation crâniospinale est nécessaire (patient avec métastases médullaires).

Actuellement aucune donnée issue d'essai randomisée n'est disponible. Néanmoins depuis 2017, une étude américaine, promue par le NRG (NCT03180502), randomisée, compare la préservation des fonctions cognitives après une protonthérapie ou après une radiothérapie chez des patients atteints de gliomes avec mutation du gène *IDH* de grade I-II. En France, aucune étude n'est ouverte aux inclusions pour cette indication.

### *3.7. Glioblastome*

En 2021, il n'y pas de place pour la protonthérapie dans le traitement du glioblastome. En dehors d'une réduction du taux de fatigue rapportée par les patients, et du gain dosimétrique, une études randomisée n'a démontré aucun gain de survie globale ni de survie sans progression après protonthérapie en comparaison à une radiothérapie conformationnelle avec modulation d'intensité [19,20].

## 4. Discussion

En somme, aujourd'hui les indications de la protonthérapie intracrânienne ne se limitent pas aux seuls chordomes, chondrosarcomes, ou autres mélanomes uvéaux. Considérant les avantages dosimétriques significatifs, chez des patients à risque de complication radio-induites à long terme, et sur la base de données rétrospectives rassurantes, les centres de protonthérapie français traitent en routine des méningiomes de la base du crâne, des neurinomes, des adénomes, ou encore des gliomes de bon pronostic. Ces indications sont similaires aux centres européens et nord-américains. Il manque toujours malheureusement, comme lors du développement de la radiothérapie conformationnelle avec modulation d'intensité, de données issues d'études randomisées. Ces études, souvent très couteuses, sont difficiles à mettre en place, du fait notamment de l'accès géographique limité aux centres de protonthérapie ou encore des niveaux de remboursements[21].

Des études prospectives, telles que des cohortes, avec des recueils pertinents des toxicité (cognitive, auditive, endocrinienne, qualité de vie, etc.) chez des patients traités avec différentes modalités d'irradiation, seraient utiles, pour renforcer le niveau de preuve de la protonthérapie, et construire des modèles de *normal tissue complications probability* (NTCP) robustes. Dans cet objectif plusieurs cohortes de ce type vont ouvrir en région Normandie au cours des deux prochaines années.

## Rôle des auteurs

PL, ML et JB : rédaction du manuscrit ; JD, VC, CF, FM, JG, HM, DS, LF : relecture du manuscrit. Tous les auteurs sont impliqués dans la pris en charge par protonthérapie des patients adultes.

## Références

[1] Florijn MA, Sharfo AWM, Wiggenraad RGJ, Santvoort JPC van, Petoukhova AL, Hoogeman MS, et al. Lower doses to hippocampi and other brain structures for skull-base meningiomas with

intensity modulated proton therapy compared to photon therapy. Radiother Oncol 2020;142:147–53. https://doi.org/10.1016/j.radonc.2019.08.019.

[2] Lesueur P, Calugaru V, Nauraye C, Stefan D, Cao K, Emery E, et al. Proton therapy for treatment of intracranial benign tumors in adults: A systematic review. Cancer Treat Rev 2019;72:56–64. https://doi.org/10.1016/j.ctrv.2018.11.004.

[3] Weber DC, Ares C, Villa S, Peerdeman SM, Renard L, Baumert BG, et al. Adjuvant postoperative high-dose radiotherapy for atypical and malignant meningioma: A phase-II parallel non-randomized and observation study (EORTC 22042-26042). Radiother Oncol 2018;128:260–5. https://doi.org/10.1016/j.radonc.2018.06.018.

[4] Lüdecke DK, Lutz BS, Niedworok G. The choice of treatment after incomplete adenomectomy in acromegaly: Proton- versus highvoltage radiation. Acta Neurochir 1989;96:32–8. https://doi.org/10.1007/BF01403492.

[5] Ronson BB, Schulte RW, Han KP, Loredo LN, Slater JM, Slater JD. Fractionated proton beam irradiation of pituitary adenomas. Int J Radiat Oncol Biol Phys 2006;64:425–34. https://doi.org/10.1016/j.ijrobp.2005.07.978.

[6] Wattson DA, Tanguturi SK, Spiegel DY, Niemierko A, Biller BMK, Nachtigall LB, et al. Outcomes of proton therapy for patients with functional pituitary adenomas. Int J Radiat Oncol Biol Phys 2014;90:532–9. https://doi.org/10.1016/j.ijrobp.2014.06.068.

[7] Oh Y, Shin DO, Kong M, Shin DH, Chung WK, Kim DW. Dosimetric comparisons of intensity-modulated radiotherapy, volumetric modulated arc therapy, tomotherapy, stereotactic radiosurgery, and proton therapy for treatment of patients with a vestibular schwannoma. J Korean Phys Soc 2019;74:389–98. https://doi.org/10.3938/jkps.74.389.

[8] Barnes CJ, Bush DA, Grove RI, Loredo LN, Slater JD. Fractionated proton beam therapy for acoustic neuromas: tumor control and hearing preservation. Int J Part Ther 2018;4:28–36. https://doi.org/10.14338/IJPT-14-00014.1.

[9] Grill J, Dhermain F, Habrand J-L. Risks of radiation therapy in patients with neurofibromatosis. Int J Radiat Oncol Biol Phys 2009;75:632. https://doi.org/10.1016/j.ijrobp.2009.03.076.

[10] Rutenberg MS, Rotondo RL, Rao D, Holtzman AL, Indelicato DJ, Huh S, et al. Clinical outcomes following proton therapy for adult craniopharyngioma: a single-institution cohort study. J Neurooncol 2020;147:387–95. https://doi.org/10.1007/s11060-020-03432-9.

[11] Boehling NS, Grosshans DR, Bluett JB, Palmer MT, Song X, Amos RA, et al. Dosimetric comparison of three-dimensional conformal proton radiotherapy, intensity-modulated proton therapy, and intensity-modulated radiotherapy for treatment of pediatric craniopharyngiomas. Int J Radiat Oncol Biol Phys 2012;82:643–52. https://doi.org/10.1016/j.ijrobp.2010.11.027.

[12] Ioannides PJ, Hansen TM, McDonald MW. Proton and X-ray radiation for head and neck paragangliomas. Int J Particle Ther 2015;1:856–65. https://doi.org/10.14338/IJPT-14-00023.1.

[13] Chowdhury I, Nead KT, Lustig RA, Bigelow D, Ruckenstein M, Cengel KA, et al. First Report of Paragangliomas Treated With Proton Therapy. Int J Radiat Oncol Biol Phys 2016;96:E126. https://doi.org/10.1016/j.ijrobp.2016.06.907.

[14] Kang KH, Lebow ES, Niemierko A, Bussière MR, Dewyer NA, Daly J, et al. Proton therapy for head and neck paragangliomas: A single institutional experience. Head Neck 2020;42:670–7. https://doi.org/10.1002/hed.26044.

[15] Sasaki H. Benefit of adjuvant, but not concurrent, temozolomide for IDH-mutant anaplastic astrocytoma. Lancet Oncol 2021;22:743–4. https://doi.org/10.1016/S1470-2045(21)00154-6.

[16] van der Weide HL, Kramer MCA, Scandurra D, Eekers DBP, Klaver YLB, Wiggenraad RGJ, et al. Proton therapy for selected low grade glioma patients in the Netherlands. Radiother Oncol 2021;154:283–90. https://doi.org/10.1016/j.radonc.2020.11.004.

[17] Kamran SC, Dworkin M, Niemierko A, Bussiere M, Oh KS, Loeffler JS, et al. Patterns of failure among patients with low-grade glioma treated with proton radiation therapy. Pract Radiat Oncol 2019;9:e356–61. https://doi.org/10.1016/j.prro.2019.02.002.

[18] Tabrizi S, Yeap BY, Sherman JC, Nachtigall LB, Colvin MK, Dworkin M, et al. Long-term outcomes and late adverse effects of a prospective study on proton radiotherapy for patients with low-grade glioma. Radiother Oncol 2019;137:95–101. https://doi.org/10.1016/j.radonc.2019.04.027.

[19] Feghali KAA, Randall JW, Wefel JS, Guha-Thakurta N, Grosshans DR, Dibej S, et al. Prospective phase II randomized trial comparing proton therapy vs. IMRT for newly diagnosed GBM: secondary analysis comparison of progression free survival between clinical radiological assessment vs. response assessment in neuro-oncology (RANO). Int J Radiat Oncol Biol Phys 2019;105:S139. https://doi.org/10.1016/j.ijrobp.2019.06.132.

[20] Mohan R, Liu AY, Brown PD, Mahajan A, Dinh J, Chung C, et al. Proton therapy reduces the likelihood of high-grade radiation-induced lymphopenia in glioblastoma patients: phase II randomized study of protons vs photons. Neuro Oncol 2021;23:284–94. https://doi.org/10.1093/neuonc/noaa182.

[21] Bekelman JE, Denicoff A, Buchsbaum J. Randomized trials of proton therapy: why they are at risk, proposed solutions, and implications for evaluating advanced technologies to diagnose and treat cancer. J Clin Oncol 2018;36:2461–4. https://doi.org/10.1200/JCO.2018.77.7078.

## Légende de la figure

**Figure 1.** Protonthérapie pour un méningiome sphéno-orbitaire . a : IRM avant l'irradiation ; b : dosimétrie pour la protonthérapie. b : histogramme dose–volume : comparaison entre une protonthérapie (trait plein) et une tomothérapie (trait pointillé), doses reçues par les hippocampes (jaune) et l'encéphale (rose). d : dosimétrie pour la tomothérapie.

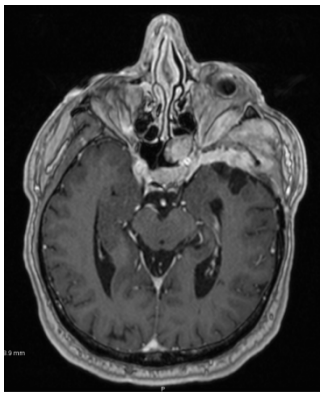

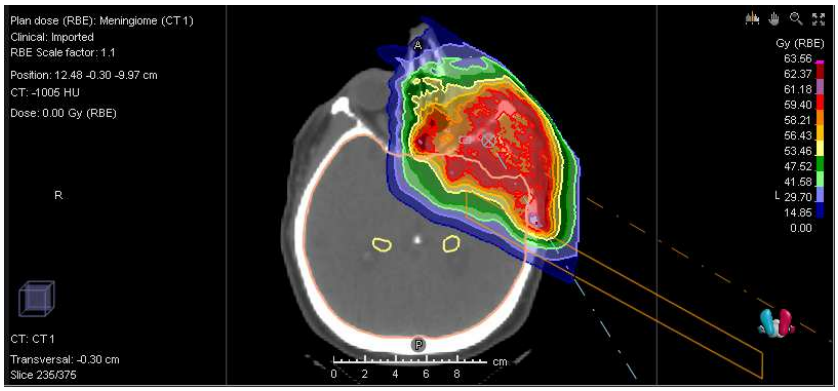
Plan dose (RBE): Meningiome (CT 1)
Clinical: Imported
RBE Scale factor: 1.1
Position: 12.48 -0.30 -9.97 cm
CT: -1005 HU
Dose: 0.00 Gy (RBE)
R
CT: CT 1
Transversal: -0.30 cm
Slice 235/375
A
P
0 2 4 6 8 cm
Gy (RBE)
63.56
62.37
61.18
59.40
58.21
56.43
53.46
47.52
41.58
L 29.70
14.85
0.00

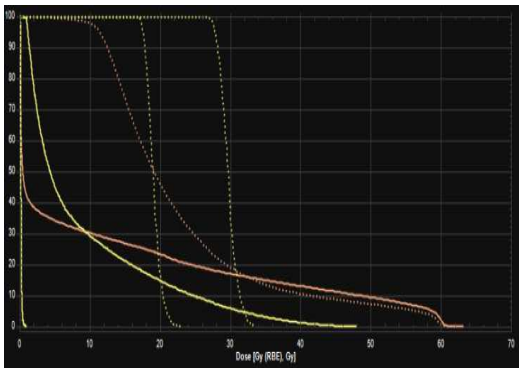
100
90
80
70
60
50
40
30
20
10
0
0
10
20
30
40
50
60
70
Dose [Gy (RBE), Gy]

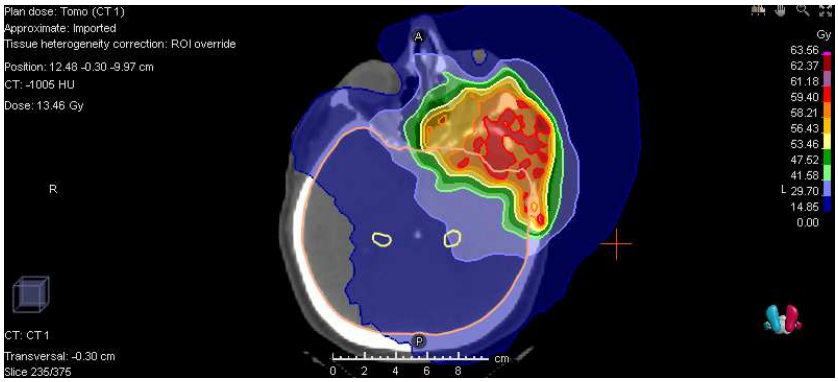
Plan dose: Tomo (CT 1)
Approximate: Imported
Tissue heterogeneity correction: ROI override
Position: 12.48 -0.30 -9.97 cm
CT: -1005 HU
Dose: 13.46 Gy
A
R
L
P
Gy
63.56
62.37
61.18
59.40
58.21
56.43
53.46
47.52
41.58
29.70
14.85
0.00
CT: CT 1
Transversal: -0.30 cm
Slice 235/375
0 2 4 6 8 cm