



HAL
open science

“ Hyperpion ” de silicone : histoire naturelle et traitement, à propos d’un cas

L. Pasquier, E. Pereira, J. Gueudry, M. Muraine, U. Lorenzi

► To cite this version:

L. Pasquier, E. Pereira, J. Gueudry, M. Muraine, U. Lorenzi. “ Hyperpion ” de silicone : histoire naturelle et traitement, à propos d’un cas. *Journal Français d’Ophtalmologie*, 2021, 44 (4), pp.e207-e209. 10.1016/j.jfo.2020.06.032 . hal-03238773

HAL Id: hal-03238773

<https://normandie-univ.hal.science/hal-03238773>

Submitted on 27 May 2021

HAL is a multi-disciplinary open access archive for the deposit and dissemination of scientific research documents, whether they are published or not. The documents may come from teaching and research institutions in France or abroad, or from public or private research centers.

L’archive ouverte pluridisciplinaire **HAL**, est destinée au dépôt et à la diffusion de documents scientifiques de niveau recherche, publiés ou non, émanant des établissements d’enseignement et de recherche français ou étrangers, des laboratoires publics ou privés.

« Hyperpion » de silicone : histoire naturelle et traitement, à propos d'un cas



Case report of silicone oil "hyperpion": Natural history and management

Introduction

Le tamponnement par huile de silicone est associé à de nombreuses complications, plus ou moins précoces et plus ou moins fréquentes, parmi lesquelles on peut citer l'émulsification. Nous présentons le cas d'une patiente de 42 ans, opérée d'un décollement de rétine post-traumatique avec tamponnement par silicone alors qu'elle était enceinte de quatre mois.

Observation

La patiente, myope forte (sphère à $-8,0D$; longueur axiale à 28 mm), phaque, présentait un décollement de rétine total avec deux grosses déchirures, une prolifération vitréorétinienne (PVR) postérieure de grade C, ainsi qu'une hypotonie sévère responsable d'un décollement choroidien périphérique. Son acuité visuelle initiale était évaluée à « voit la main bouger » et sa pression intraoculaire était de 6 mmHg. Cela faisait suite à un traumatisme oculaire avec une porte 15 jours auparavant.

La patiente a été opérée cinq jours plus tard d'une vitrectomie 23 G avec dissection du cortex vitréen et d'une PVR postérieure, pelage de la membrane limitante interne au pôle postérieur, cerclage laser des déchirures et tamponnement par huile de silicone 1300 cSt (Oxane®, Bausch + Lomb).

À trois mois de la chirurgie, la patiente a consulté aux urgences pour l'apparition d'un « dépôt blanc sur l'iris ». L'examen clinique retrouvait une émulsion de silicone en chambre antérieure formant un « pseudo-hypopion inverse » ou « hyperpion » siliconé (Fig. 1). Sa pression intraoculaire était de 22 mmHg et son acuité visuelle corrigée de 2/10. La patiente, trop stressée pour une intervention sous anesthésie locale, a été récusée d'une anesthésie générale pour ablation de silicone du fait de sa grossesse. Nous avons donc décidé d'effectuer un suivi pour évaluer la dynamique du phénomène d'émulsification d'huile de silicone et contrôler sa pression intraoculaire. À quatre mois de la chirurgie, une majoration de cet hyperpion (Fig. 2), accompagnée d'une hypertension intraoculaire à 30 mmHg, ont été constatées ; son acuité visuelle étant toujours de 2/10. À cinq mois de

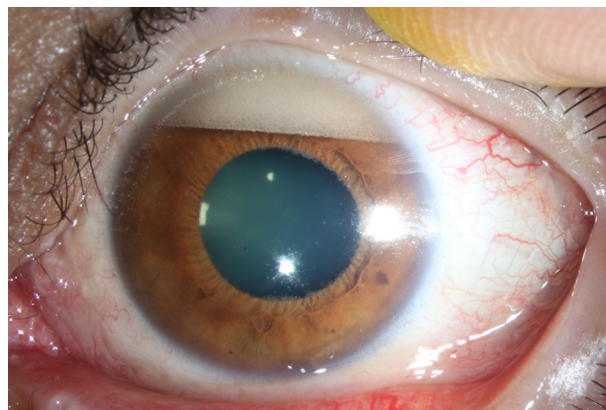


Figure 1. « Hyperpion » de silicone à 3 mois. Émulsion siliconée en chambre antérieure inférieure au tiers de la hauteur cornéenne.

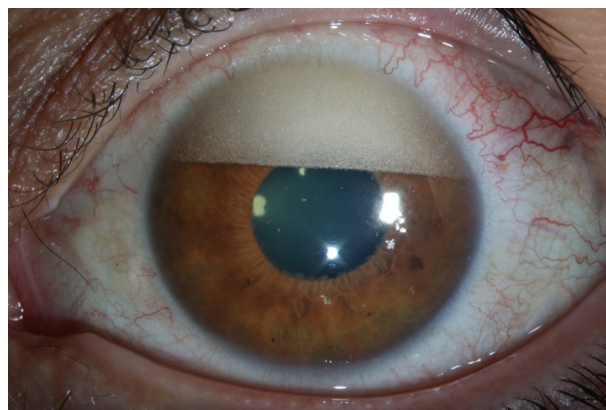


Figure 2. « Hyperpion » de silicone à 4 mois. Majoration de l'hyperpion avec début d'atteinte de l'aire pupillaire.

la chirurgie, on a observé une nouvelle majoration de cet hyperpion, qui atteignait désormais plus de la moitié de l'aire pupillaire (Fig. 3). La pression intraoculaire s'était normalisée sous hypotonisants locaux (17 mmHg) et l'acuité visuelle était évaluée à « compte les doigts ».

La patiente a accouché cinq mois après la chirurgie. Elle a donc bénéficié d'une nouvelle intervention pour ablation de silicone six mois après la première, combinée à une chirurgie de la cataracte. On observait en peropératoire une émulsion de silicone en chambre antérieure répartie sur toute la surface de la cornée du fait de la position allongée (Fig. 4). Elle a été retirée en créant un flux passif à travers une paracentèse grâce à une infusion de chambre antérieure (Fig. 5 et 6), après avoir vidé la chambre postérieure du silicone. Une phacoémulsification du cristallin devenu

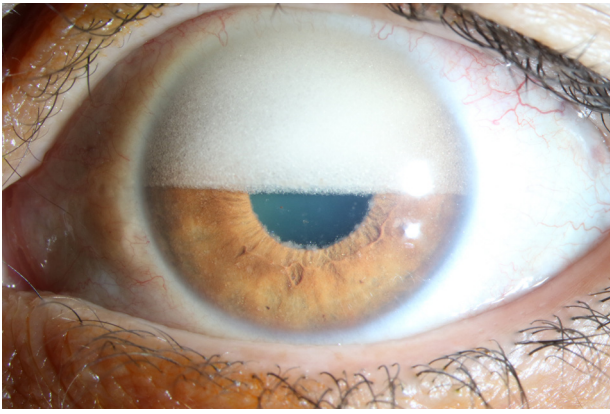


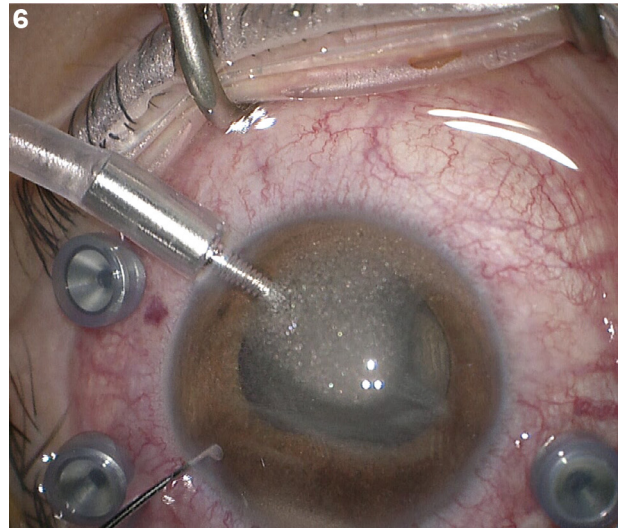
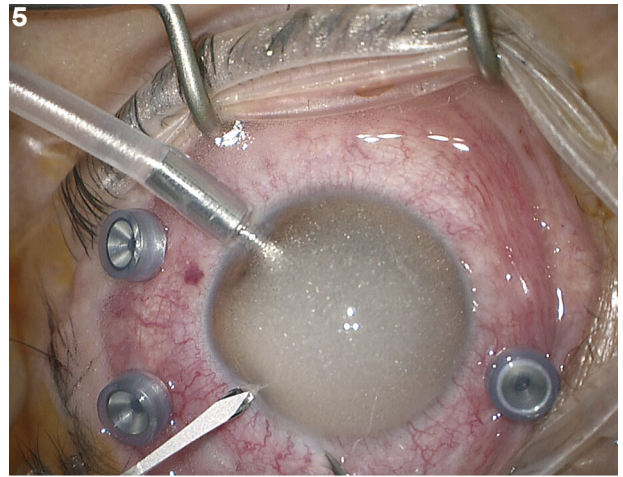
Figure 3. « Hyperpion » de silicone à 5 mois. Nouvelle majoration de l'hyperpion, avec désormais atteinte de plus de la moitié de l'aire pupillaire.

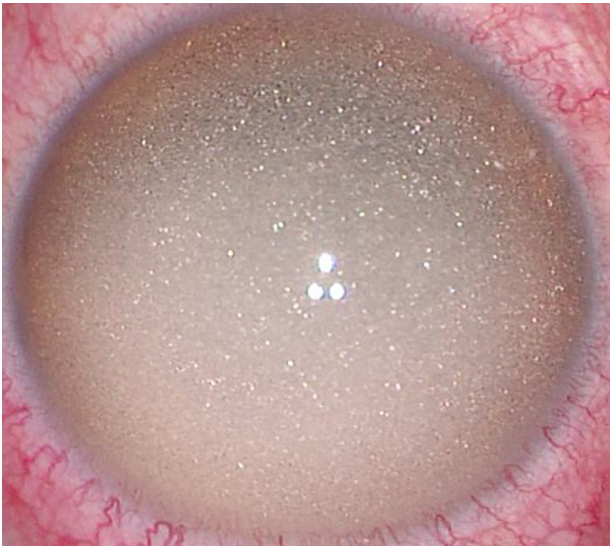

Figure 4. Photographie peropératoire à 6 mois. Émulsion de silicone en chambre antérieure, répartie sur toute la surface cornéenne, donnant un aspect de « paillettes ».

cataracté a été réalisée, suivie de la mise en place de l'implant dans le sac. La chirurgie s'est terminée par la réalisation de plusieurs lavages et échanges au BSS (*Balanced Salt Solution*) dans la chambre vitrénne. En postopératoire, la patiente se plaignait de myodésopsies et la pression intraoculaire était de nouveau élevée. Elle a ainsi bénéficié d'une troisième intervention pour ablation des microbulles de silicone résiduelles avec lavage de chambres antérieure et postérieure par du dissolvant pour huile de silicone (F6H8®, Fluoron).

Lors de la dernière consultation postopératoire, à six mois de la dernière chirurgie, on notait une rétine bien à plat, une normalisation de la pression intraoculaire (contrôlée sous monothérapie), une acuité visuelle à 4/10 et une disparition complète du silicone en chambre antérieure (Fig. 7).



Figures 5 et 6. Photographies peropératoires à 6 mois. Création d'un flux passif pour extraire le silicone de la chambre antérieure.

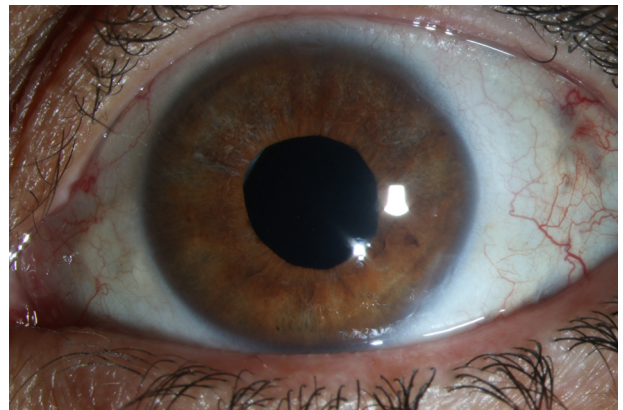


Figure 7. Photographie postopératoire à 1 an. Disparition totale de l'émulsion siliconée, transparence cornéenne normale.

Discussion

L'émulsification est une des complications les plus fréquentes associées au tamponnement par huile de silicone ; elle concernerait jusqu'à 42 % de ces chirurgies [1]. Elle se

caractérisée par une fragmentation d'une bulle de silicone en de nombreuses microbulles émulsifiées pouvant migrer en chambre antérieure et au niveau du trabéculum, entraînant une hypertension intraoculaire. Cette hypertension n'est généralement réversible qu'en partie par l'ablation rapide de l'huile de silicone, car les macrophages du trabéculum ont phagocyté une partie des microparticules du silicone émulsionné, ce qui crée un engorgement trabéculaire similaire à celui du glaucome cortico-induit, responsable d'une hypertension résiduelle malgré l'ablation du silicone. Il est important de noter qu'une hypertension ou un glaucome lié au tamponnement par silicone peuvent se développer même en l'absence d'émulsion visible, leur prévalence étant estimée entre 5,9 et 56 % des cas [1]. Les autres complications liées à l'émulsification [2] sont la baisse d'acuité visuelle (en cas d'atteinte de l'axe optique), le développement d'une cataracte et les atteintes cornéennes (kératopathie en bandelette, décompensation endothéliale).

Les facteurs pouvant favoriser ce phénomène sont nombreux :

- directement liés aux propriétés du silicone [3] : faible viscosité, bas poids moléculaire ; mécaniques ;
- liés aux frottements de la surface de l'huile avec les parois de l'œil : bulle incomplète, présence d'une indentation ou d'une bride vitrénne ou mouvements oculaires rapides répétés ;
- liés au patient : jeune âge [4], pression intraoculaire élevée [4].

L'émulsification, lorsqu'elle survient, apparaît généralement à partir de trois mois après le tamponnement [5], mais elle peut survenir plus précocement, surtout chez les enfants et les adultes jeunes.

Conclusion

Ce cas illustre la progression rapide de l'émulsification siliconée et souligne l'importance de l'ablation rapide de

l'huile de silicone (dans les trois mois postopératoires) lorsque les circonstances le permettent. Il montre également que des résidus peuvent parfois persister, nécessitant l'utilisation d'un solvant spécifique.

Déclaration de liens d'intérêts

Les auteurs déclarent ne pas avoir de liens d'intérêts.

Références

- [1] Detry-Morel M. Les glaucomes secondaires à la chirurgie du segment postérieur de l'œil. *Bull Soc Belge Ophtalmol* 2003;288:65–74.
- [2] Baillif S, Gastaud P. Surveillance d'un tamponnement par huile de silicone. *J Fr Ophtalmol* 2014;37:259–65.
- [3] Ni Y, Fang H, Zhang X, Lin X-F, Guo W-J. Analysis of the causative factors related to earlier emulsification of silicone oil. *Int J Ophthalmol* 2019;12:517–9.
- [4] Yu J, Zong Y, Jiang C, Zhu H, Deng G, Xu G. Silicone oil emulsification after vitrectomy for rhegmatogene retinal detachment. *J Ophthalmol* 2020;2020:6940625.
- [5] Ratanapakorn T, Thongmee W, Meethongkam K, Sinawat S, Sangsaksak T, Bhoomibunchoo C, et al. Emulsification of different viscosity silicone oil in complicated retinal detachment surgery: a randomised double-blinded clinical trial. *Clin Ophtalmol* 2020;14:359–67.

L. Pasquier*, E. Pereira, J. Gueudry,
M. Muraine, U. Lorenzi
*Service d'ophtalmologie, CHU Charles-Nicolle, 1,
rue de Germont, 76031 Rouen cedex, France*

* Auteur correspondant.

Adresse e-mail : liane.pasquier@chu-rouen.fr

(L. Pasquier)

Disponible sur Internet le 20 janvier 2021