



HAL
open science

Oesogastric anastomosis technique by thoracoscopy in prone position during Ivor Lewis procedure (with video)

R. Chati, E. Huet, J.-J. Tuech

► To cite this version:

R. Chati, E. Huet, J.-J. Tuech. Oesogastric anastomosis technique by thoracoscopy in prone position during Ivor Lewis procedure (with video). *Journal of Visceral Surgery*, 2019, 156 (4), pp.356-357. 10.1016/j.jvisc Surg.2019.05.001 . hal-02363683

HAL Id: hal-02363683

<https://normandie-univ.hal.science/hal-02363683>

Submitted on 20 Jul 2022

HAL is a multi-disciplinary open access archive for the deposit and dissemination of scientific research documents, whether they are published or not. The documents may come from teaching and research institutions in France or abroad, or from public or private research centers.

L'archive ouverte pluridisciplinaire **HAL**, est destinée au dépôt et à la diffusion de documents scientifiques de niveau recherche, publiés ou non, émanant des établissements d'enseignement et de recherche français ou étrangers, des laboratoires publics ou privés.



Distributed under a Creative Commons Attribution - NonCommercial 4.0 International License

Titre : Anastomose oesogastrique par thoracoscopie en décubitus ventral au cours d'une intervention de Lewis Santy avec vidéo

Rachid CHATI, Emmanuel HUET, Jean Jacques TUECH

Department de Chirurgie Digestive

Centre Hospitalier Universitaire de Rouen

Mot clé: cancer de l'œsophage, thoracoscopie, anastomose, Ivor Lewis, chirurgie œsophagienne

Corresponding author : Pr Jean-Jacques Tuech, MD, PhD. Department of Digestive Surgery, Rouen University

Hospital, 1 rue Germont, 76031 Rouen cedex. Email: Jean-jacques.tuech@chu-rouen.fr

Phone: 33 2 32 88 81 42, Fax: 33 2 32 88 84 16.

Conflicts of interest and source of funding: The authors have no conflicts of interest or financial ties to disclose. No financial support was received for this study

La chirurgie est la principale option curative dans le traitement du cancer de l'œsophage mais sa morbi-mortalité reste élevée. La chirurgie mini invasive hybride associant un abord abdominal laparoscopique et une thoracotomie a mis en évidence des bénéfices à court terme sur la morbidité respiratoire ⁽¹⁾. L'approche laparoscopique abdominale dans l'intervention de Lewis Santy est ainsi devenue progressivement la référence. La thoracoscopie s'est ensuite développée dès le début des années quatre vingt dix. De nombreuses études ont rapporté sa faisabilité technique. Elle est réalisée en décubitus latéral gauche, en décubitus ventral avec ou sans exclusion pulmonaire. La thoracoscopie assure une bonne vision anatomique à l'instar de la coelioscopie et pourrait améliorer la qualité du curage ganglionnaire thoracique ⁽²⁾. La morbidité respiratoire semble moindre particulièrement en décubitus ventral sans exclusion pulmonaire. Cependant, une des principales difficultés à sa réalisation reste l'anastomose oeso-gastrique.

Cette vidéo montre une technique inspirée de l'anastomose cervicale semi mécanique⁽³⁾ qui permet un bon contrôle muqueux œsophagien et une anastomose large. L'œsophage est laissé ouvert après section et une anastomose mécanique linéaire est réalisée par une gastrotomie. L'œsophage et l'estomac sont ensuite refermés par une suture manuelle avec une bonne congruence. Le temps abdominal réalisé par coelioscopie n'a pas de spécificité. Pour la thoracoscopie, la position des trocarts est déterminante pour permettre une vision sous les corps vertébraux avec les limites que constituent les espaces intercostaux et la scapula. Les déformations rachidiennes ou les ostéophytes vertébraux peuvent complexifier voire rendre impossible l'accès à l'œsophage par cet abord thoracoscopique. La manipulation de la gastroplastie avec les pinces doit être prudente pour éviter les traumatismes. L'emplacement de la gastrotomie et de l'agrafage est aussi primordial pour éviter une zone d'ischémie au sommet de la gastroplastie. L'ascension de l'estomac doit être complète et sans rotation avec un début d'agrafage amené jusqu'au tiers inférieur du thorax. L'agrafage latéral assure ensuite une anastomose large. La suture est rendue difficile par un espace restreint et une mobilité réduite mais elle est cependant reproductible. La face postérieure de la trachée doit être mobilisée sur au

moins cinq centimètres pour permettre l'anastomose. La plastie est fixée au sommet de la cavité thoracique pour limiter toute traction. Enfin, une épiploplastie permet une interposition avec les agrafes. Cette vidéo montre les différents temps nécessaire à la réalisation d'une anastomose oesogastrique par thoracoscopie en décubitus ventral au cours d'une intervention de Lewis Santy.

References

- 1) Mariette C, Markar SR, Dabakuyo-Yonli TS, et al. Hybrid minimally invasive esophagectomy for esophageal cancer. *N Engl J Med* 2019; 380: 152-62.
- 2) Ozawa S, Ito E, Kazuno A, et al. Thoracoscopic esophagectomy while in a prone position for esophageal cancer: a preceding anterior approach method. *Surg Endosc*. 2013; 27(1):40-7.
- 3) Deng XF, Liu QX, Zhou D, et al. Hand-sewn vs linearly stapled esophagogastric anastomosis for esophageal cancer: a meta-analysis. *World J Gastroenterol* 2015;21:4757–64.

Title: Oesogastric anastomosis technique by thoracoscopy in prone position during Ivor Lewis procedure (with video)

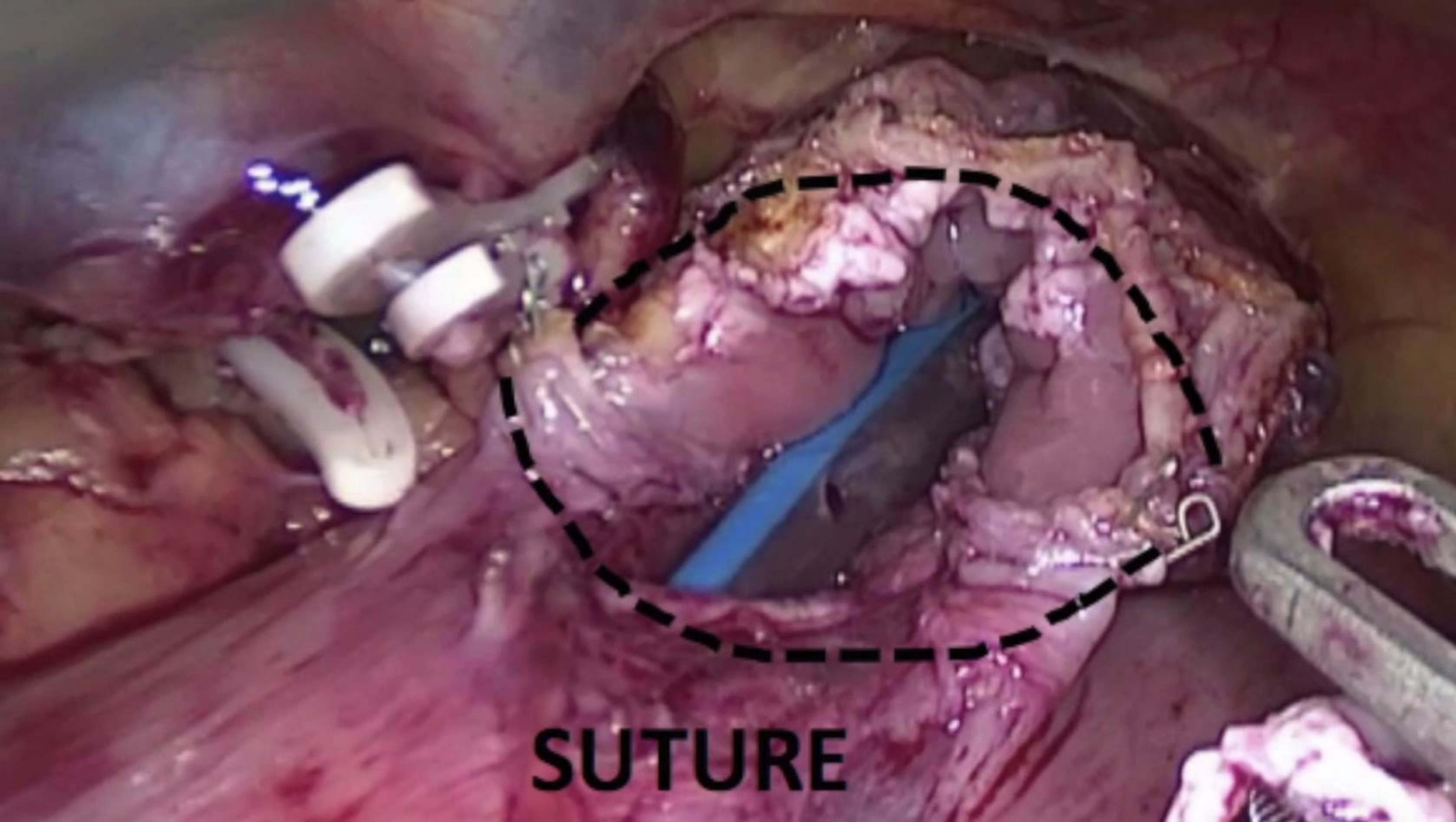
Rachid CHATI, Emmanuel HUET, Jean Jacques TUECH
Department of Digestive Surgery
Rouen University Hospital, France

Keyword : oesophageal cancer, thoracoscopy, anastomosis, Ivor Lewis, oesophageal surgery

Surgical resection remains the main curative option for oesophageal cancer. Due to its high morbidity and mortality, minimally invasive surgery has been developed. The first minimally invasive hybrid approach (abdominal laparoscopy, thoracotomy) showed a short-term benefit in particular by reducing pulmonary complications. The laparoscopic approach for Ivor Lewis procedure has now been accepted as a reference for abdominal time (1). For thoracic time, thoracoscopy was developed during the early 1990s. The left lateral decubitus was initially used and replaced by the prone position approach. Many reports have assessed the feasibility of this technique. This position avoids lung exclusion and this may decrease pulmonary complications. Thoracoscopy in prone position provides a good anatomical vision and could improve lymphadenectomy (2). However, one of the remaining difficulty of this thoracoscopic approach is to perform oesogastric anastomosis. Some teams have circumvented the problem by systematically performing cervical anastomoses. Others groups have sought to simplify and standardize the realization of intra-thoracic anastomosis. This video propose a technique inspired from semi mechanical cervical anastomosis (3) performed generally in the context of bariatric surgery (3). This technique allows a large anastomosis with a good control of the esophageal mucosa with reduced manual suture steps. This didactic video shows different steps for this procedure. Laparoscopic gastric mobilization was first performed. For the thoracic component of the surgical procedure, 3 ports are inserted: one 10mm camera port in the 7th intercostal space, one 12mm operative port in the 9th intercostal space and one 5mm operative ports in the 5th. The ports have to be inserted not too close to the spine in order to allow a good vision under the vertebra line. An en bloc esophagectomy with an extended two-field lymphadenectomy is then performed. The oesophagus is transected and left open and then mobilized on 5 cm. The gastroplasty is gently moved up in the thorax cavity, taking care to avoid serosal tears and hematomas. A small gastrostomy is then performed at 5 cm from the gastroplasty apex and at 5 cm from the staple line in order to maintain blood flow and drainage. A 45 mm long linear stapler is inserted through the 9th intercostal port. A Side to side anastomosis is then performed. The anastomosis is completed with a running suture. The top of the gastroplasty is sutured to thoracic apex in order to avoid traction on the anastomosis. Epiploon is positioned between the trachea and the gastroplasty. This video shows different steps necessary to perform an oesogastric anastomosis technique by thoracoscopy in prone position during Ivor Lewis procedure.

References

- 1) Mariette C, Markar SR, Dabakuyo-Yonli TS, et al. Hybrid minimally invasive esophagectomy for esophageal cancer. *N Engl J Med* 2019; 380: 152-62.
- 2) Ozawa S, Ito E, Kazuno A, et al. Thoracoscopic esophagectomy while in a prone position for esophageal cancer: a preceding anterior approach method. *Surg Endosc*. 2013; 27(1):40-7.
- 3) Deng XF, Liu QX, Zhou D, et al. Hand-sewn vs linearly stapled esophagogastric anastomosis for esophageal cancer: a meta-analysis. *World J Gastroenterol* 2015;21:4757–64.



SUTURE